LES

PNEUMONIES

CHRONIQUES

PAR

Le Docteur J. REGIMBEAU

ANCIEN MÉDECIN DE LA MARINE
CHEVALIER DE LA LÉGION D'HONNEUR

AVEC UNE PLANCHE LITHOGRAPHIÉE

PARIS

J.-B. BAILLIÈRE ET FILS, LIBRAIRES-ÉDITEURS

RUE HAUTEFEUILLE, 19, PRÈS LE BOULEVARD SAINT-GERMAIN

—

1880

INTRODUCTION

Malgré les travaux importants qui ont paru dans ces dernières années sur les pneumonies chroniques, on peut dire que c'est encore un sujet à l'étude. Mais les conditions sont loin d'être les mêmes qu'à l'époque où Charcot[1] écrivait sa thèse d'agrégation; depuis vingt ans, les progrès qui se sont accomplis en anatomie et surtout en anatomie pathologique, ont permis de résoudre un grand nombre de questions qui ne pouvaient l'être par nos devanciers; les organes ont été fouillés dans leur plus intime structure; les lésions pathologiques ont été non seulement étudiées plus en détail, mais encore fait important, prises à leur point de départ; aussi quoique les matériaux relatifs aux pneumonies chroniques ne soient pas encore très abondants, quoique certains points restent encore obscurs, la voie est largement ouverte et on peut prévoir le moment ou le sujet sera complétement élucidé. Le professeur Charcot, dans son cours fait à la faculté de médecine (1877-1878), a établi des divisions nouvelles dans les pneumonies chroniques. Il a montré qu'on pouvait reconnaître un certain nombre de

1. Charcot, *Thèse d'agrégation*, 1860.

qu'elle va se divisant suivant le mode dichotomique. Ces divisions arrivent à leur terminaison dans une sorte de sac, qui est le lobule pulmonaire. Chaque lobule est indépendant de son voisin, mais tous les lobules sont unis les uns aux autres par une charpente conjonctive, sur laquelle nous reviendrons plus tard.

Ces lobules diffèrent quant à leurs formes, selon qu'on les examine à la superficie, sur les bords tranchants, ou bien dans la profondeur. A la superficie, dit Charcot, ils ont généralement l'aspect de pyramides dont la base hexagonale ou pentagonale est marquee à la surface de l'organe par des sillons rectilignes s'unissant à angle droit ou obtus, et en outre chez l'adulte et surtout chez le vieillard par une ligne noire plus ou moins foncée, tandis que le sommet qui reçoit une bronchiole est dirigé vers les parties centrales. — Quant aux lobules qui constituent les bords tranchants du poumon, ils offrent habituellement la forme d'un coin, dont le sommet est tourne vers le centre. Enfin les lobules profonds revêtent des configurations si multipliées qu'on ne saurait guère les rattacher à un type commun. »

Nous avons vu que chaque bronche venait aboutir à une sorte de sac, appelé lobule pulmonaire ; dans l'intérieur de lobule les *bronches terminales* se divisent encore suivant le mode dichotomique, et chaque bronchiole se termine aussi par un petit sac indépendant de ceux qui l'avoisinent et que les uns ont appelé lobule primitif[1], les autres lobule secondaire[2]. Mais nous lui donnerons avec Rindfleisch et Charcot, le nom d'*acinus*, cette appellation étant préférable, parce qu'elle détruit toute confusion.

1. Sappey.
2. Lefort.

La forme de ces acinis est à peu près invariable ; ce sont de petites pyramides, dont l'axe longitudinal, ou mieux celui qui va de l'extrémité de la Bronchiole terminale à la surface du lobule, mesure approximativement de 2 à 3 millimètres, et dont le diamètre transverse a une étendue à peu près égale[1]. Ajoutons que de même que pour le lobule pulmonaire, chaque acinus quoique indépendant est uni à ses congénères par du tissu conjonctif.

Si maintenant nous recherchons comment il est formé, nous voyons que la bronchiole en se terminant s'évase et forme un vestibule ; de ce vestibule partent 5 ou 6 conduits cylindriques, auxquels on a donné le nom de *conduits alvéolaires* ; ces derniers vont bientôt se terminer par une extrémité renflée en forme d'entonnoir, en somme un infundibulum. Mais, avant d'arriver là, ils ont émis plusieurs fois des divisions dichotomiques, qui se terminent aussi de la même manière.

Les conduits alvéolaires diffèrent des bronchioles terminales en ce que, s'ils servent comme ces derniers de lieu de passage, ils prennent part en outre à la fonction de l'hématose ; aussi trouvons-nous sur leurs parois des alvéoles séparés entre eux par une mince cloison. Ces alvéoles s'ouvrent tous dans la partie centrale du conduit. Les infundibules ont de même des parois creusées d'alvéoles qui diffèrent des premiers, en ce qu'ils sont plus profonds et ont une cloison de séparation plus mince, mais s'ouvrent aussi dans la partie centrale de l'infundibule.

Par conséquent, dans le conduit alvéolaire, comme dans l'infundibule, les parois sont creusées d'alvéoles qui s'ouvrent tous dans un espace commun, puisque l'un n'est

1. Rindfleisch, Schultze, Charcot.

que la continuation de l'autre. C'est là, dit Charcot, une disposition qui rappelle celle d'une maison romaine avec son *Impluvium* central et ses *Cubicula*.

Jusqu'à présent, pour la commodité de la description, nous n'avons parlé que des infundibules terminaux, mais nous devons ajouter que, sur les conduits alvéolaires de premier et de deuxième ordre, on rencontre de distance en distance des infundibules pariétaux, qui s'ouvrent dans ces conduits par un orifice d'une largeur variable.

Nous arrivons donc par cette analyse à voir que l'unité de l'acinus est l'alvéole. La forme de ces alvéoles est le plus généralement globuleuse, pourtant parfois elle peut être polyédrique. D'après Schultze, leur diamètre serait en moyenne de 0,15$^{\mu}$; cependant l'âge et l'état pathologique peuvent faire varier ces dimensions[1]. Ajoutons enfin, comme nous le verrons dans l'étude histologique, que chaque alvéole est séparé des limitrophes par du tissu conjonctif.

En résumant et remontant de la partie élémentaire à la partie complexe, nous voyons que les alvéoles et les canalicules constituent l'acinus, que c'est par la réunion d'acini, qu'est formé le lobule et que le groupement des lobules forme le poumon lui-même. Bronches et alvéoles, voilà donc les parties dont nous devons étudier la structure intime.

Il est indispensable pour cela de diviser les bronches en *extralobulaires* et *intralobulaires*, ce qui nous fait arriver ainsi progressivement aux canalicules respiratoires qui ne sont d'ailleurs, dit Charcot, que le prolongement, la dernière expression des canaux bronchiques.

Les bronches *extralobulaires* sont composées d'une couche

1. Charcot. *loc. cit.*

externe fibreuse à faisceaux longitudinaux et transversaux, contenant dans son épaisseur des cartilages qui, disposés d'abord sous forme de cerceaux, deviennent bientôt irréguliers. Puis viennent des glandes et des fibres élastiques à direction longitudinale. On rencontre également une autre couche qui se compose de fibre musculaires lisses à direction circulaire, et enfin une couche de tissu conjonctif cellulaire tapissé d'une couche de cellules endothéliales sur laquelle est appliqué un épithélium cylindrique à cils vibratiles. Mais à mesure que les divisions deviennent plus petites, les cartilages et les glandes tendent à disparaître, la tunique fibreuse s'amincit, la couche musculaire est continue.

Dans la bronche *intralobulaire,* plus de glandes, plus de fragments cartilagineux, la fibreuse est très mince; la couche musculaire n'est plus continue, l'épithélium cylindrique à cils vibratiles persiste, mais nous avons à relever surtout cette disposition des fibres musculaires qui, réunies en certains points, manquant en d'autres, forment là comme des sphincters, l'un d'eux se trouvant au point où la bronchiole terminale s'ouvre dans les conduits alvéolaires; ici l'épithélium quoique encore à cils vibratiles tend à s'aplatir, il prend la forme cubique et vers la fin est simplement pavimenteux.

La structure des *conduits alvéolaires* et des infundibules présente comme éléments une membrane conjonctive, des fibres élastiques, quelques fibres musculaires lisses et un éphithélium. La membrane conjonctive est très mince, parsemée de noyaux. Les fibres élastiques sont en grand nombre dans les parois, affectant surtout la direction circulaire et se localisant en outre au pourtour des orifices des conduits et des infundibules. Quant aux fibres musculaires lisses, après

bien des contestations, elles ont été mises hors de doute par Colberg, Schultze, Rindfleisch, Charcot [1], elles sont en très petit nombre, isolées, mélangées aux fibres élastiques et prédominant dans les mêmes points que ces dernières.

Les alvéoles sont constitués par la même membrane conjonctive contenant des fibres élastiques qui s'entre-croisent et affectent en outre une disposition en anneau au pourtour de l'orifice alvéolaire, où elles se trouvent mélangées avec quelques fibres musculaires lisses. C'est dans leur entre-croisement que se voient les noyaux fibro-plastiques démontrés par le professeur Villemin en 1866, dans ses recherches sur la vésicule pulmonaire.

L'existence de l'épithélium pulmonaire, qui a donné lieu à de si nombreuses controverses, est aujourd'hui un fait acquis à la science, grâce aux imprégnations de nitrate d'argent. Nous le trouvons dans le poumon de l'homme adulte recouvrant toute la paroi interne des canalicules respiratoires et formant une lamelle très mince, lamelle qui est composée de cellules plates polygonales réunies entre elles par un ciment intercellulaire. La plupart de ces cellules, surtout celles qui siègent dans le réseau intercapillaire sont munies de noyaux, d'autres n'en présentent pas et semblent être formées par la fusion de cellules voisines. En somme nous avons affaire à un épithélium continu, mais polymorphe.

Il n'est pas sans intérêt, au point de vue des lésions que nous aurons plus tard à étudier, de faire ressortir que dans les premiers temps de la vie fœtale et cela sur des fœtus même de 7 mois, l'éphithélium a la forme cubique avec un noyau sphéroïde, et que ce n'est que graduellement par

1. Charcot, *Progrès médical*, 1877.

rapport au développement, que les caractères de l'épithélium adulte s'accentuent. D'après Küttner, l'aplatissement serait dû à l'introduction de l'air dans les voies respiratoires.

Occupons-nous maintenant de la distribution des vaisseaux dans ces diverses *parties*.

Les artères, suivent rigoureusement les ramifications bronchiques et on pourrait les apppeler : vaisseaux lobaires, lobulaires, acineux, infundibulaires ou alvéolaires. Les bronches sont alimentées par les artères bronchiques jusqu'au niveau des canalicules respiratoires. En ce point là l'artère pulmonaire s'étale en réseau au-dessous de l'épithélium pulmonaire. Ces deux systèmes d'après Lefort communiquent par quelques anastomoses. L'artère lobulaire n'a pas d'anastomoses avec les artères des lobules voisins et, à cause de cette disposition, Conheim lui a donné le nom d'artère terminale.

Le réseau capillaire que nous avons vu s'étaler sous l'épithélium donne naissance à des veines qui sortent de l'acinus et contenues dans le tissu conjonctif péri-acineux se dirigent vers les espaces interlobulaires. Dans ces espaces il existe des confluents qui réunissent le sang veineux des lobules voisins, disposition établissant un contraste frappant avec celle du système artériel.

Le système lymphatique pulmonaire a été surtout bien étudié par Grancher. Ce mot de lymphatique réveille immédiatement l'idée des controverses qui ont eu lieu et qui ont lieu encore au sujet de ses origines, de ses dépendances de ses stomates. Le système lymphatique prend-t-il sa source dans le tissu conjonctif? La plèvre en fait-elle partie? Les ouvertures pressenties par Bichat existent-t-elles sur les séreuses ?

Les recherchesde Ranvier sur le tissu conjonctif et l'origine des lymphatiques ont fait voir que la lymphe est puisée par

ces dernières dans les lacunes du premier, et sans parler ici de la célèbre expérience de Recklingausen et des recherches qui ont suivi pour les autres séreuses, disons que celles de Dybkowsky [1] et de Troisier, semblent avoir démontré l'existence de stomates sur la plèvre. En somme, et malgré l'opinion contraire d'hommes considérables, nous pouvons dire avec Farabeuf [2] : « L'opinion la plus répandue actuellement est la suivante : Le système sanguin est clos, mais le système lymphatique prend ses sources dans un immense labyrinthe interstitiel qui comprend aussi bien dans son ensemble les lacunes du tissu conjonctif que les plus grandes séreuses et quant aux stomates, quelle que soit l'importance de leur rôle, si nous voulons suivre la majorité, il nous faut revenir à l'opinion de Bichat. »

Nous avons cru devoir tout d'abord établir l'opinion que nous adoptions, avant d'entrer plus avant dans l'étude du système lymphatique pulmonaire.

Les vaisseaux lymphatiques, dit Grancher [3], sont extrêmement nombreux. Chacun des deux grands systèmes, qui composent le poumon, le système vasculaire et le système aérien, est plongé dans les mailles de ces vaisseaux. Leur description générale est très simple et doit se mouler sur la description même du poumon. Les vaisseaux lymphatiques sont péri-bronchiques, péri-lobulaires, péri-acineux, péri-infundibulaires. Sous la plèvre où cette disposition anatomique se voit admirablement, les lymphatiques injectés au bleu de Prusse forment de grandes mailles polygonales (cercle péri-lobulaire). Chacune de ces mailles contient des mailles très

1 Ueber Aufsaugung und Absonderung der Pleuralwand. Leipsig, 1866.
2. Système séreux. Thèse agrégation.
3. Grancher. — *Archives de physiologie* (1878), page 8.

petites (cercle péri-acineux) qui circonscrivent à leur tour le cercle lymphatique péri-infundibulaire. Il en est de même dans l'intérieur du poumon, quoique les vaisseaux lymphatiques y soient moins développés et surtout plus difficiles à injecter.

Une injection faite sous la plèvre pénètre dans plusieurs cercles péri-lobulaires; si on la fait sous la plèvre costale, elle pénètre rapidement sous la plèvre médiastine. On doit conclure de ces faits, ajoute Grancher, que la circulation lymphatique pulmonaire établit entre des lobules très éloignés les uns des autres un lieu de circulation et de nutrition très intime.

Quels sont les rapports de ces divers éléments dans le lobule? Pour s'en rendre compte, Charcot a appliqué au lobule pulmonaire la méthode dont Kiernan s'était servi pour le foie : il fait une section transversale du lobule pour rechercher la place qu'occupe chaque élément anatomique. Il a appelé cette anatomie, intermédiaire à l'anatomie descriptive et à l'anatomie microscopique, *anatomie médicale;* toute l'étude des pneumonies est basée en grande partie sur les résultats anatomiques de ces importantes recherches.

Si donc on fait une coupe transversale du lobule pulmonaire, il se présente sous forme d'un polygone, ayant un centre, une partie moyenne et une périphérie. Le centre, espace *intralobulaire*, est occupé par la bronche et l'artère pulmonaire; elles sont unies par du tissu conjonctif, qui contient dans ses mailles des vaisseaux lymphatiques; dans la partie moyenne on voit la coupe des infundibules dont les acini sont séparés çà et là par des filaments de tissu conjonctif, rayonnants du centre à la périphérie et servant de support à des vaisseaux sanguins et lymphatiques. A la péri-

phérie se trouvent les *espaces interlobulaires* et interacineux composés de tissu conjonctif contenant des lymphatiques et les veines pulmonaires. Avant d'arriver au lobule on rencontre les espaces extralobulaires, ou *grands espaces;* ces grands espaces contiennent la bronche, les vaisseaux pulmonaires et bronchiques, du tissu conjonctif et des lymphatiques.

A la fin de cet exposé, il est utile, par rapport au sujet que nous avons à traiter, de résumer, de faire ressortir certaines particularités de structure. « D'une façon très sommaire, dit Charcot [1], il est possible d'avancer que les parois des canalicules respiratoires proprement dits (conduits alvéolaires, infundibules, alvéoles pulmonaires) sont construits sur le même plan et avec les mêmes matériaux que les canaux des parois bronchiques, dont elles sont d'ailleurs le prolongement, la dernière expression. » Si chez un fœtus de trois mois, on examine les canalicules respiratoires et les bronches, on voit qu'il n'y a pas entre eux de ligne de démarcation; ces conduits n'ont pas de parois propres et paraissent creusés dans une gangue conjonctive. L'épithélium qui les revêt est cylindrique dans tout le parcours, avec pourtant une tendance à l'aplatissement vers les culs-de-sac respiratoires. Quant à l'adulte il y a entre ces deux parties des analogies et des différences, nous nous en sommes déjà longuement occupés et nous n'avons qu'à rappeler que si les cartilages et les glandes n'existent pas dans les canalicules respiratoires, que si l'épithelium de cylindrique à cils vibratiles est devenu pavimenteux, les matériaux de la charpente sont les mêmes : membrane conjonctive, fibres musculaires

1. Loc. cit.

lisses, fibres élastiques, ces matériaux ayant subi des modifications de texture, de quantité en rapport avec la petitesse et la partie mécanique du rôle physiologique des acini. Relevons en outre que les deux systèmes circulatoires ont des anastomoses.

Par conséquent, l'ancienne distinction entre la vésicule et la bronchiole, établie sur une différence de structure et sur l'indépendance des deux réseaux pulmonaire et bronchique, n'est pas admissible. Si la paroi acineuse n'est qu'une modification de la paroi bronchique, on comprend facilement qu'une lésion inflammatoire de la seconde puisse se propager à la première et ceci est un point que nous devions faire ressortir, ayant à nous occuper dans un chapitre spécial de la broncho-pneumonie.

Nous avons mis en relief les relations intimes qui existent entre la plèvre et les lobules, il n'y aura donc rien d'étonnant que les inflammations de celle-là puissent retentir sur ceux-ci par la voie des lymphathiques. Nous pouvons ajouter, quoique cela soit un peu secondaire, que la réciproque sera d'autant plus vraie que l'artère pulmonaire fournit le réseau capillaire des acini et en même temps des rameaux qui se rendent dans l'épaisseur de la plèvre[1] et que les artères bronchiques lui envoient en outre des rameaux.

Quant au tissu conjonctif, sa grande prédominance dans le parenchyme pulmonaire fait assez voir combien sont nombreuses les causes qui directement ou par voisinage pourront porter leur action sur lui.

1. Reissessen, Kolliker, Rindfleisch.

CHAPITRE II

DIVISION DU SUJET

Les pneumonies chroniques, comme nous le verrons plus tard, se développent sous l'influence de nombreuses causes, et entre autres, elles peuvent succéder aux pneumonies aiguës. Dans ce dernier cas, plusieurs questions s'imposent à l'examen. Une pneumonie chronique fait suite à une pneumonie lobaire aiguë. Est-ce la maladie première qui persiste en revêtant les caractères de l'état chronique ? Ou bien, est-ce pour ainsi dire une maladie nouvelle qui se développe sous l'influence de ce processus aigu ? Sur quelles parties porte-t-il son action ? En second lieu, à une broncho-pneumonie aiguë succède la forme chronique. Comment se fait cette transition ? Y a-t-il ici un lien plus étroit que dans le cas de pneumonie chronique succédant à la pneumonie lobaire aiguë ? Peut-il y avoir une forme transitoire ?

La plupart de ces questions, prises parmi toutes celles que nous rencontrerons sur notre chemin, trouveront leur solution dans l'étude complète de chaque forme de pneumonie chronique, et si j'ai choisi ces deux exemples, c'est moins pour faire ressortir les difficultés inhérentes au sujet, que parce qu'ils contiennent certains points, sur lesquels nous

devons tout d'abord dire un mot, sauf à les approfondir plus tard.

Si nous considérons la pneumonie lobaire aiguë, nous pouvons dire qu'après la période de défervescence, la maladie en tant qu'état aigu est terminée, mais la partie atteinte du poumon, ne revient pas immédiatement à l'état normal, et il se passe un temps plus ou moins long, avant que l'exsudat ne soit complètement éliminé. Ainsi pour Wunderlich[1] la moyenne serait de 3 à 9 jours pour l'état général, et de 8 à 14 pour l'état local. Ajoutons que pour Andral[2], Louis[3], Grisolle[4], Valleix[5], cette moyenne serait trop basse et qu'on pourrait pour l'état local aller même comme chiffre ultime jusqu'à 20 jours.

Dans certains cas, et ceci nous regarde plus spécialement, l'exsudat persiste beaucoup plus longtemps; ainsi Grisolle a vu la *restitutio ad integrum* n'être complète que du 20e au 55e jour, 66 fois sur 103 cas. Fox[6], sur 26 cas a vu 5 fois la terminaison n'être complète qu'entre le 20e et le 25e jour et une fois entre le 25e et le 30e. Andra a vu cette prolongation durer quatre mois et des cas analogues ont été cités par Raymond, Aran, Hérard, etc. Cet état local persiste pendant que le malade revient à la santé et même après. Ajoutons, et ce fait indiqué par Charcot a été confirmé encore par l'examen d'un malade de Duguet, fait par Pitres, qu'il n'y a pas de

1. *Path. et therapeut.*, 3e vol. Leipsig.
2. *Clinique médicale*, t. III.
3. *Compendium*, page 63.
4. *Traité de la pneumonie*, 2e édition, Paris 1864.
5. *Guide du médecin praticien*, t. II, page 638.
6. Wilson. Fox. *Pneumonie chronique* et Ch. Bastian, *Cirrhosis du poumon* (système of medicine, edited By Reynolds, vol. III.
7. Cité par Fox.

travail inflammatoire concomitant dans les parois alvéolaires.

Cet exsudat peut-il subir la transformation caséeuse ? Cette opinion de la transformation possible de la pneumonie lobaire aiguë en pneumonie caséeuse a semblé devoir entraîner un moment le monde médical. Evidemment, si la chose eût été hors de toute contestation, la pneumonie caséeuse rentrait de plein droit dans le cadre des pneumonies chroniques. Mais comme nous le démontrerons plus tard, l'opinion contraire a fait un pas immense vers la solution de la question et, d'après les travaux émanés surtout de l'école française, l'état caséeux ne se développe que sous l'influence de la diathèse tuberculeuse et, par conséquent, la pneumonie caséeuse ne doit pas en être distraite. Quant à la forme de pneumonie à résolution imparfaite, mais se terminant après un temps variable par la guérison et dont nous parlions plus haut, il nous semble que d'après ce que nous venons de dire, et en se rappelant surtout qu'il n'y a pas de travail inflammatoire concomitant du parenchyme alvéolaire, nous ne pouvons la considérer comme une pneumonie chronique, nous avons toujours affaire à une pneumonie aiguë marquée seulement par une résolution et une marche lente.

Ce que nous avons dit de la pneumonie lobaire, à propos de l'état caséeux, s'applique à plus forte raison à la bronchopneumonie.

Il était indispensable, comme on le voit, de préciser tout d'abord notre manière de penser à ce sujet, surtout si l'on songe que ces différents états ont été englobés par la plupart des auteurs sous la dénomination de pneumonie chronique.

Ainsi donc pour nous, comme pour les auteurs qui ont écrit avant nous, la pneumonie lobaire chronique est caractérisée anatomiquement par la néo-formation de tissu

conjonctif dans le parenchyme pulmonaire. Il en est de même pour la forme chronique succédant à la broncho-pneumonie aiguë; nous pouvons donc, comme pour la pneumonie chronique lobaire, prendre pour base anatomique la production anormale de tissu conjonctif.

Les causes dont nous venons de parler ne sont pas les seules, tant s'en faut, qui peuvent irriter et faire proliférer ce tissu. Ainsi, tous les corps étrangers qui pénètreront dans les bronches pourront donner lieu à des pneumonies chroniques, et ce n'est certainement pas une des classes les moins intéressantes à étudier que celle de ces pneumonies professionnelles ou pneumono-konioses comme elles ont été appelées.

D'un autre côté, nous avons parlé dans notre étude anatomique de cette union intime qui existe entre la plèvre et le poumon, par l'intermédiaire des vaisseaux sanguins et lymphatiques, ce qui nous fait comprendre la formation d'une pneumonie chronique consécutive à la pleurésie.

Les corps étrangers, des embolies, des productions morbides existant dans le poumon peuvent provoquer de l'irritation inflammatoire dans l'atmosphère qui les entoure et par suite une prolifération.

Mais pour mettre de l'ordre dans notre sujet, pour bien nous rendre compte des conditions dans lesquelles les pneumonies chroniques peuvent se produire, il nous semble qu'une classification est indispensable. Il est difficile de la baser sur la clinique, car toutes les pneumonies chroniques aboutissant à la sclérose et la plupart d'entre elles à un état de phthisie, les caractères différentiels sont trop peu tranchés. D'autre part, comme ces pneumonies affectent des parties déterminées dans le parenchyme pulmonaire, il nous a paru

préférable de chercher une classification naturelle dans l'étude de la topographie des lésions ; de montrer comment elles se comportent quand elles ont pour point de départ des inflammations localisées dans le système vasculaire des bronches, dans le système vasculaire du lobule, dans le système lymphatique, etc. Ces diverses lésions aboutissent toutes à la sclérose et à des altérations complexes, mais elles n'en prédominent pas moins d'une façon marquée, dans les points qui ont été le siège primitif de l'inflammation aiguë ou subaiguë, à laquelle elles ont succédé ; de là les aspects spéciaux des altérations dans les diverses pneumonies chroniques, aspects dus à leur localisation systématique dans des parties déterminées du poumon. C'est une application de la méthode si rationnelle qui a donné de si beaux résultats aux études du professeur Charcot, et à l'aide de laquelle il est parvenu à déterminer la topographie des diverses inflammations dans la moelle, le rein, le foie, le cerveau, le poumon.

En nous plaçant à ce point de vue, nous avons encore l'avantage non moins important de faire une classification basée à la fois sur l'anatomie topographique et sur l'étiologie.

Les inflammations chroniques se localisent en effet comme les inflammations aiguës dans les diverses parties de l'appareil respiratoire ; ainsi par exemple, dans le système bronchique, nous trouvons la bronchite aiguë et la bronchite chronique avec dilatations et sclérose périphérique ; dans les petites bronches, la bronchite capillaire, la broncho-pneumonie aiguë et la broncho-pneumonie chronique. Si du système bronchique nous passons au système pulmonaire, nous voyons d'un côté la pneumonie lobaire aiguë et de l'autre la pneumonie lobaire chronique ; dans cette forme c'est l'artère pulmonaire qui est atteinte, et si la bronchite

existe, c'est d'une manière indépendante; il n'y a pas de relations entre elles. Quant aux pneumonies chroniques ayant pour point de départ le système lymphatique, la localisation anatomique est ici moins démontrée que pour les autres formes, car c'est un sujet encore à l'étude; cependant les observations sont assez nombreuses pour permettre cette catégorie.

En dehors des lésions qui se développent ainsi, nous en trouvons d'autres qui se produisent dans le voisinage d'adhérences, d'épaississement de la plèvre, etc., et qui n'affectent pas comme les premières une localisation systématique; nous devrons donc les classer à part.

Mais en faisant plus haut l'énumération succincte des causes qui donnent lieu aux pneumonies chroniques, nous avons vu qu'elles peuvent encore être provoquées par l'entrée de corps étrangers ou bien succéder et être entretenues par diverses altérations, et nous trouvons encore ici des lésions localisées systématiquement et des lésions non systématiques, correspondant à celles dont nous venons de parler.

Il nous semble donc que nous pouvons tout d'abord établir deux grandes classes : la première comprenant *les pneumonies chroniques primitives ou secondaires simples;* la seconde les *pneumonies consécutives à des lésions pulmonaires d'ordres divers.* Chacune de ces classes doit être divisée en deux variétés : 1° *les pneumonies à localisations systématiques*; 2° *les pneumonies sans localisations systématiques.* Ces variétés présentent elles-mêmes des sous-variétés distinctes, basées sur l'examen du siège primitif et principal des lésions.

Certainement nous ne nous dissimulons pas les imperfections du tableau que nous venons de dresser et nous savons

parfaitement qu'il a l'inconvénient de placer des pneumonies chroniques qui n'ont qu'un rôle très effacé, avant des pneumonies chroniques excessivement graves et qui méritent une étude toute particulière. Il eût peut-être mieux valu suivre l'ordre d'importance, classer celles-ci en tête et englober les autres dans une étude générale tout en faisant ressortir les particularités inhérentes à chacune d'entre elles. Mais malgré ces défectuosités, nous maintenons notre première manière de voir et cela pour les raisons que nous signalions plus haut, l'étude symptomatologique ultérieure devant mettre suffisamment en relief les espèces selon leur importance.

TABLEAU DES

PREMIÈRE CLASSE.

PNEUMONIES CHRONIQUES PRIMITIVES OU SECONDAIRES SIMPLES.

Première variété. Pneumonies à localisation systématique.	A. Système bronchique. Vaisseaux chiqbronc.-u	*a.* Bronches extra-lobulaires. Grands espaces.	Dilatation des grosses bronches avec induration scléreuse périphérique, broncho-pneumonie des grands espaces.
		b. Bronches lobulaires. Petits espaces.	Broncho-pneumonie chronique. Pneumonie lobulaire chronique.
	B. Parenchyme pulmonaire. Vaisseaux pulmonaires.	*a.* Rameaux lobaires.	Pneumonie lobaire chronique.
		b. Rameaux lobulaires.	Pas.
	C. Système lymphatique.	*a.* Grande cavité lymphatique. Plèvre.	Pneumonie pleurogène, superficielle, diffuse.
		b. Réseau lymphatique. Espaces lymphatiques.	Pneumonie pleurogène, superficielle et profonde; lymphangites pulmonaires, péri-lobulaires, peri-acineuses, péri-bronchique, sclérose consécutive.
Deuxième variété. Pneumonies sans localisation systématique.	Sclérose du sommet du poumon chez les vieillards. Pneumonie dans le voisinage d'adhérences, d'épaississements de la plèvre, de ganglions, etc.		

UMONIES CHRONIQUES

DEUXIÈME CLASSE.

IONIES CHRONIQUES CONSÉCUTIVES A DES LÉSIONS PULMONAIRES D'ORDRES DIVERS.

coduction de corps étrangers, poussières, etc.	Broncho-pneumonies professionnelles. Pneumonokonioses.
lies septiques ou non; apoplexie pulmonaire.	Pneumonie lobulaire métastatique.

de corps étrangers, de foyers purulents et gangréneux, d'anévrysmes, de es, de gommes, de tumeurs de diverses natures, de tubercules, de cavernes.

CHAPITRE III

PREMIÈRE CLASSE

Pneumonies primitives ou secondaires simples.

PREMIÈRE VARIÉTÉ. — PNEUMONIES SYSTÉMATIQUES.

DILATATION DES GROSSES BRONCHES AVEC INDURATION SCLÉREUSE PÉRIPHÉRIQUE BRONCHO-PNEUMONIE DES GRANDS ESPACES. — BRONCHO-PNEUMONIE CHRONIQUE. (SYSTÈME BRONCHIQUE ET VAISSEAUX BRONCHIQUES).

1° *Dilatation des grosses bronches avec induration scléreuse périphérique. — Broncho-pneumonie des grands espaces.* — La dilatation des grosses bronches consécutive à la bronchite chronique s'accompagne au bout d'un certain temps de lésions du parenchyme environnant : au début, il semble qu'il existe simplement à ce niveau un tassement du tissu pulmonaire. Dans les cas très anciens, non seulement le tissu conjonctif péri-bronchique et péri-vasculaire participe à l'inflammation, mais il se forme autour de la bronche une induration grise ou noire des portions du parenchyme pulmonaire qui l'entourent. Cette inflammation chronique péri-bronchique est comparable dans une certaine mesure à celle qui se produit dans le lobule : c'est, en somme, *la broncho-pneumonie des grands espaces* (Balzer).

Cette sclérose a été signalée par la plupart des auteurs qui ont écrit) sur la dilatation des bronches (Laënnec, Andral,

Barth, etc. Nous ne voulons point insister ici sur son évolution anatomique et clinique qui se rattache d'une façon trop intime à l'histoire de la dilatation des bronches. D'ailleurs cette sclérose se traduit par peu de signes ; Andral a noté cependant la diminution du son et même la submatité qui la dénote à la percussion ; quelquefois il y a augmentation des vibrations thoraciques et retentissement de la voix a l'auscultation.

2° *Broncho-pneumonie chronique. — Synonymie. — Pneumonie pulmonaire chronique, carnisation, bronchite chronique avec dilatation des bronches, cirrhose pulmonaire avec dilatation des bronches, atrophie du poumon* (Andral).

La broncho-pneumonie chronique n'a été dégagée nettement des autres variétés que dans ces dernières années et cela après des travaux importants dont nous allons signaler les principaux.

Leger dans sa Thèse inaugurale (1823) et Berton dans son Traité décrivent une forme latente chronique ; en 1838. Corrigan[1] en fait mieux ressortir les traits principaux, mais c'est surtout Legendre et Bailly[2] qui en donnent la meilleure description et imposent a la lésion le nom de *carnisation*. Plus tard Rilliet et Barthez[3] contribuent à l'étude de ce sujet. En Allemagne des travaux importants sont faits, par Traube ,

1. Corrigan. *Cirrhosis* of the lung (Dublin. Journal of médical science, 1838 vol. VIII).

2. Legendre et Bailly. Nouvelles recherches sur quelques maladies du poumon, chez les enfants (*Arch. génér. de médecine*, 1844, t. IV).

3. Rilliet et Barthez. Maladie des enfants. Pneumonie 1838. Mém. sur la broncho-pneumonie vésiculaire chez les enfants. (*Rev. med. chir.*, t. XII, 1852.)

4. Traube. *Deutsche klinik* 1859 ; gesammelte Beitrage zur pathologie, Band II, p. 443, Berlin, 1877.

Biermer[1] et Trojanowsky[2], mais surtout par Ziemssen[3], Bartels[4], Jurgensen[5] qui établissent l'existence d'une broncho-pneumonie sub-aiguë qui dès son début tend à la chronicité.

Enfin en 1877, le professeur Charcot fait ressortir les relations existant entre les broncho-pneumonies aiguës sub-aiguës et chroniques, et établit la division dont nous avons déjà parlé.

Anatomie pathologique. — Pour bien comprendre le développement de la broncho-pneumonie chronique, ses relations avec la broncho-pneumonie aiguë, il est indispensable de rappeler du moins sommairement les principaux caractères anatomiques de cette dernière.

Les altérations de la broncho-pneumonie aiguë portent à la fois sur la bronche et le lobule, mais successivement les dernières étant *essentiellement subordonnées aux premières.* Nous ne nous arrêterons pas sur la bronchite dont nous aurons à reparler; en analysant les lésions inflammatoires *du lobule, la pneumonie lobulaire,* on voit que ses éléments constituants peuvent se rapporter à la *congestion,* à la *splénisation* et à l'*hépatisation.*

Pour se rendre un compte exact de la topographie des lésions dans le lobule, si on examine à un faible grossissement une coupe perpendiculaire à la direction des bronches,

1. Biermer. Zur théorie und anatomie der Bronchiener Weiterung (Virchow's *Arch. fur patholog. anatomie*, Berlin 1868, Band XIX, p. 94.)

2. Trojanowski. Klinische beitrage zur lehre von der Bronchiektasie, dissert inaug, Dorpat, 1864.

3. Ziemssen. Pleuritis und pneumonia in Kindesalter, Berlin, 1862.

4. Bartels. Bermerkungen über eine Masern epidemie mit besonderer Berucksichtigung der dabe vorgekommenen Lungenaffectionen (Virchow *Arch. fur Pathologische anatomie*; 1861, p. 21).

5. Jurgensen. Catarrhal pneumonie, in Ziemssen's *Handbuch. d. spec. Path und therapie*, Leipsig, 1874, Band V.

on voit les points d'hépatisation localisés surtout dans les alvéoles voisins des bronches (*nodules péri-bronchiques* de Charcot), ou occupant çà et là quelques acini (*nodules erratiques*). Quant à la splénisation elle occupe les autres points du lobule.

Dans les parties splénisées, les parois alvéolaires sont le plus souvent le siège d'une congestion; quelquefois il y a infiltration par des cellules embryonnaires. En même temps desquamation des cellules épithéliales dont le volume a augmenté et dont les noyaux ont proliféré. On les trouve dans la cavité de l'alvéole mélangées avec des leucocytes.

Les points hépatisés présentent des lésions plus accentuées, c'est-à-dire revêtant plus franchement le caractère inflammatoire : infiltration embryonnaire des parois avec accumulation de leucocytes dans les alvéoles, et en même temps exsudat fibrineux[1] englobant les cellulles épithéliales et les globules blancs. Remarquons que ce processus débute et reste même localisé dans les cas légers autour de la bronche lobulaire, d'où le nom de nodule péri-bronchique qui lui a été donné.

Quant à la bronche elle présente d'abord de la congestion et plus tard une infiltration de la couche conjonctive de la paroi par des leucocytes, qui entraînent la production d'un tissu embryonnaire au milieu duquel se perdent les fibres de l'anneau musculaire. C'est après cette destruction de la fibre musculaire que se produit bientôt la dilatation bronchique (Trojanowsky). En somme l'atteinte portée a la paroi bronchique est bien plus profonde que celle de la paroi alvéo-

1. Cet exsudat signalé d'abord par Damaschino, a été affirmé plus tard par le professeur Charcot; donc, selon la remarque de ce dernier, la fibrine n'est pas la caractéristique de la pneumonie lobaire

laire. Le processus inflammatoire dans la bronche est exsudatif et parenchimateux de prime abord; il est surtout exsudatif pour le lobule, et ce n'est qu'au bout d'un temps plus ou moins long qu'il intéresse les parois alvéolaires.

Par conséquent, il y a prédominance de la lésion bronchique qui tient les autres altérations lobulaires et périlobulaires, sous sa dépendance et, lorsque l'atteinte a été profonde, on comprend que la guérison ne se fasse que lentement et qu'il y ait des recrudescences et des récidives, d'où prolongation indéfinie de la maladie qui revêt la forme subaiguë ou même la forme chronique.

L'étude histologique de la *broncho-pneumonie* sub-aiguë, est de date récente et due à M. Charcot, qui a montré, à l'aide de pièces fournies par MM. Parrot et Archambault [1], qu'elle n'était qu'un intermédiaire entre l'état anatomique de la forme aiguë et celui de la forme chronique. Legendre et Bailly, signalant pour la première fois la lésion qui la caractérise, en avait donné une bonne description macroscopique, et l'avaient appelé du nom de *carnisation* [2]; ils en citent deux cas. Les lésions localisées aux parties inférieures et postérieures des poumons, leur donnent une couleur rose pâle ou violacée; la consistance se rapproche de celle du tissu musculaire et de là le nom de carnisation. En pratiquant l'insufflation on voit qu'elle ne réussit qu'incomplètement. Si on fait une coupe il s'échappe un liquide séreux, mais en petite quantité, et l'on ne constate pas de granulations; le poumon n'est pas atrophié.

1. Ces pièces provenaient d'enfants âgés de six semaines à cinq ans et morts deux ou trois semaines après le début des accidents broncho-pneumonique à la suite de rougeole et de bronchite.

2. Ne pas confondre avec la carnification, qui est le nom donné parfois à l'état fœtal.

De même que nous avons trouvé dans l'état aigu des parties splénisées et hépatisées, de même nous retrouverons ici des parties roses ou violacées (carnisation); de même aussi des nodules péri-bronchiques qui s'en distinguent plus ou moins et se présentent sous l'aspect de petits grains agglomérés ou jaunâtres. En même temps épaississement du tissu conjonctif péri-bronchique et péri-vasculaire ; le cloisonnement interlobulaire est très-marqué. Du côté des bronches on constate une dilatation fusiforme, surtout dans les lobes inférieurs, donnant parfois à la coupe l'aspect aréolaire qui a été comparé à du fromage de gruyère où à des pierres vermoulues.

Il y a, en outre, de la tuméfaction des ganglions bronchiques, de l'emphysème, et des fausses membranes pleurales avec ou sans adhérences. Si maintenant nous entrons dans les détails histologiques, nous allons voir que l'analogie entre l'état aigu et celui qui nous occupe s'accentue de plus en plus.

Nous avons parlé à propos de la broncho-pneumonie aiguë des lésions qui se rencontraient dans les parties splénisées, congestion, desquamation des cellules épithéliales, parfois infiltration de la paroi alvéolaire par les leucocytes. Dans les parties qui sont le siège de la carnisation, nous retrouvons cette pneumonie desquamative, mais avec des caractères spéciaux : aspect rose ou violacé, desquamation des cellules épithéliales qui sont gonflées, granuleuses et aboutissent à la dégénérescence granulo-graisseuse ; à mesure que la lésion s'accentue, cet épithélium est remplacé par un *epithelium cubique* (Charcot) qui recouvre la paroi de l'alvéole ; ce qui fait que dans un même point on peut rencontrer ce nouveau revêtement et au centre de la cavité alvéolaire les anciennes cellules

épithéliales à un degré de dégénération plus ou moins avancé. Les, parois de l'alvéole sont épaissies infiltrées d'éléments embryonnaires fusiformes et contiennent des fibrilles, c'est-à-dire un commencement d'organisation conjonctive. Les nodules péribronchiques sont, comme je l'ai dit, moins accentués qu'à l'état aigu, mais souvent encore, on constate la présence dans les alvéoles d'un exsudat fibrineux englobant surtout les cellules épithéliales. Dans l'intérieur des bronches, on trouve du muco-pus; les cellules épithéliales sont tuméfiées, elle peuvent persister longtemps; les parois, tant dans la muqueuse que dans la tunique adventice, présentent de nombreuses cellules embryonnaires, fusiformes, les tuniques musculaires et élastiques sont souvent détruites. L'inflammation a porté aussi son action sur le tissu conjonctif qui entoure la bronche et le lobule, et on constate une prolifération embryonnaire active. Si nous recherchons maintenant la transition qui s'opère de l'état aigu à ceux qui sont plus avancés, nous pouvons dire que dans les cas aigus, il y a formation de produits libres dans l'intérieur des alvéoles, cellules épitheliales, leucocytes, fibrine et infiltration parenchymateuse de cellules embryonnaires; que dans les *cas subaigus* il y a dégénérescence granulo-graisseuse de ces produits intra-alvéolaires, et commencement d'organisation des cellules embryonnaires qui se trouvent agglomérées dans le parenchyme, et qu'enfin l'organisation complète de ce jeune tissu conjonctif, la sclérose, est le propre de la *broncho-pneumonie chronique*.

Le poumon dans cette *période ultime* est atrophié, il présente une coloration ardoisée verdâtre. A la coupe on trouve un tissu dur, comme cartilagineux, criant sous le scalpel. La surface de section est sèche, lisse. Il est essen-

tiellement composé par du tissu conjonctif qui à envahi le parenchyme, les cloisons inter-lobulaires, aussi ces dernières sont-elles beaucoup plus marquées. Les lésions prédominent dans le voisinage de la bronche ; *les bronches présentent des dilatations cylindriques ou en ampoule :* ce caractère a été relevé avec soin par Charcot, car il est typique de cette forme de pneumonie chronique et manque comme nous le verrons plus tard dans la forme lobaire. C'est ici surtout que l'on peut rencontrer l'aspect aréolaire signalé par Corrigan et qui peut exister aussi avec la carnisation mais à un moindre degré ; la plèvre est épaissie et forme comme une coque fibreuse.

L'observation suivante qui nous à été remise par M. le professeur Vulpian, est un exemple bien net de broncho pneumonie avec dilatations bronchiques. Pendant l'évolution de la maladie chronique, la mort est survenue par suite d'une complication de pneumonie aiguë dans le côté sain.

PREMIÈRE OBSERVATION.

Maréchal (Jeanne), âgée de 72 ans, née à Ivry (Seine), lingère, entre dans le service de M. le docteur Vulpian, salle Saint-Denis, le 16 avril 1864.

Elle sort du service de chirurgie, où elle était traitée pour une plaie eczémateuse de la région lombaire. Elle est atteinte de cécité datant de 15 ans environ. Opacité des cornées avec staphylôme du côté droit. Elle prétend que lorsqu'elle a été guérie de sa dartre, les membres du côté gauche se sont affaiblis ; pourtant, au moment de son entrée, il n'y a pas une grande différence avec les mouvements des membres du côté droit, peut être sont-ils un peu plus faibles.

Depuis sa guérison les ganglions sous-cutanés de la région inguinale sont très gonflés.

Toux fréquente, dyspepsie, accès de suffocation la nuit avant, elle ne peut pas cracher. Jamais, dit-elle, elle n'a été plus faible que maintenant.

A la percussion, on constate de la matité sous la clavicule droite et en arrière, du même côté, dans la fosse sus-épineuse.

A l'auscultation, on trouve du retentissement de la voix, de la respiration soufflante et des gros râles sous-crépitants.

Pas de bruit de souffle au cœur.

23 mai. — Il y a eu aggravation progressive de tous les symptômes. Les nuits sont très mauvaises.

Percussion. — Matité très prononcée au sommet droit, avec diminution de l'élasticité sous la clavicule droite.

La matité est beaucoup moins prononcée au sommet gauche, mais il y a une matité considérable dans toute la moitié inférieure de ce poumon. Bruit skodique léger sous la clavicule gauche.

Auscultation. — A droite et au sommet, retentissement de la voix, quelques râles sous-crépitants. A gauche, vers le sommet de l'omoplate et à la partie moyenne et inférieure de la ligne axillaire, on perçoit un souffle très fort mêlé de râles sous-crépitants, et probablement de frottements. Retentissement broncho-égophonique de la voix.

AUTOPSIE LE 27 MAI 1864. *Cavité cranienne.* — Pas d'adhérences de la dure-mère avec les os du crâne, Pas de néo-membranes de la dure-mère.

Poids de l'Encéphale 1600 gr. — Les artères de la base du crâne sont légèrement athéromateuses. Les membranes du cerveau s'enlèvent avec la plus grande facilité sans emporter avec elles des lambeaux de substance cérébrale. Les nerfs crâniens, à l'exception des nerfs optiques, ne présentent aucune altération. Ceux-ci sont considérablement atrophiés, aplatis. Ils sont transparents, avec une couleur légèrement gris jaunâtre. Leur consistance est celle de la gelée. L'atrophie existe au même degré dans tous les deux, et on les perd de vue aux corps genouillés. Examinés au microscope on constate que les tubes nerveux sont très rares et qu'ils sont plus petits qu'à l'état normal ; on trouve en outre des granulations nombreuses, ainsi que des corpuscules amiloïdes qui, sans être nombreux, ne sont pas rares. On les reconnaît facilement à leurs couches concentriques plus foncées les unes que les autres, visibles sans l'iode, et par ce réactif apparaissant avec leur couleur violette caractéristique. On ne peut y trouver des corps granuleux. On constate encore au microscope, dans ces préparations, entre les tubes nerveux, du tissu fibrillaire très fin, provenant probablement du plissement des gaînes des nerfs disparus. Pas de granulations d'hématoïdine. On trouve, outre ces lésions des nerfs optiques, quelques lacunes assez

petites des corps striés. Rien dans les couches optiques, dans les Hémisphères, dans la protubérance, dans le bulbe et dans le cervelet. Cependant dans les tubercules quadrijumaux, les tubes nerveux sont rares, et il y a quelques corpuscules amiloïdes.

Cavité thoracique. — Adhérences nombreuses, vers la moitié inférieure environ, surtout à la partie externe et postérieure. Ces adhérences ont lieu au moyen de membranes celluleuses, aréolaires, dans la partie la plus inférieure. Elles sont à ce niveau infiltrées de sérosité, qui leur donne en certains points un aspect gélatineux jaunâtre. Du liquide est emprisonné dans les aréoles que ces membranes circonscrivent. Un peu plus haut, la membrane est lamelliforme, très adhérente à la plèvre viscérale, rugueuse et chagrinée en certains points, plus unie en d'autres, et se continuant avec les membranes aréolaires. Ses adhérences avec la paroi pariétale sont moins étendues et la membrane viscérale est manifestement vasculaire. Au-dessus de ces adhérences, accumulation considérable de liquide citrin, ainsi emprisonné en arrière. Ce liquide donne par la chaleur et l'acide nitrique un précipité fort abondant d'albumine.

Le *poumon*, dans toute son étendue, offre de la pneumonie au troisième degré, avec infiltration de pus, excepté cependant en haut où à un épaississement de la plèvre se joint un peu de pneumonie chronique, grise sans trace de cavernes, ni de tubercules. Dilatation d'une bronche très près de la surface du sommet. Le tissu pulmonaire atteint de pneumonie au troisième degré et celui atteint de pneumonie chronique plongent au fond de l'eau ; le premier se laisse déchirer très-facilement et est très-friable, un peu de pus dans les bronches.

Poumon droit. — Tout le lobe supérieur et la partie supérieure du lobe moyen sont atteints d'une induration assez considérable. Le tissu est dur à la coupe. La coloration est d'un gris ardoisé et offre tous les caractères de la pneumonie chronique. Il tombe au fond de l'eau et contient du tissu fibreux en grande quantité. On trouve au sommet de petites dilatations dont la plus volumineuse aurait le volume d'un gros pois. D'autres dilatations ovalaires se rencontrent en d'autres points, elles sont situées sur le trajet des bronches avant leur terminaison et sont évidemment des dilatations bronchiques. Quant aux premières, ce sont bien aussi des dilatations bronchiques et non des cavernes, car on voit très-bien la continuité de la muqueuse qui les tapisse avec celle des bronches. En outre elles sont lisses, anfractueuses. Les bronches contiennent du pus. Le reste du poumon est emphysémateux. Pas de tubercules.

Le tissu pulmonaire examiné au microscope montre de grandes quantités de tissu conjonctif fibrillaire, de nombreuses fibres élastiques et du pigment noir très-abondant ; il n'y a pas de corps granuleux, on constate en outre la disparition des cellules pulmonaires qu'on ne peut retrouver.

Cœur. — Pas de traces de péricardite, pas de lésions des valvules ou des orifices.

Cavité abdominale. — Il n'y a rien dans le foie, la rate, les reins, le tube digestif.

Utérus. — Cinq corps fibreux de l'utérus qui est bosselé; trois de ces corps se trouvent situés à la face postérieure de l'utérus, au niveau de l'angle supérieur droit ; le plus volumineux, gros comme une noisette, fait saillie sous le péritoine. Les deux autres sont situés en dehors du tissu utérin, l'un à la face antérieure, l'autre à la face postérieure de la portion gauche de l'utérus près de sa base. Au microscope on constate que ces corps fibreux contiennent un tissu composé de fibres dont les noyaux paraissent sous l'influence de l'acide acétique.

Le ganglion de l'aine n'a pas été examiné au microscope.

A propos de la dilatation bronchique, nous avons déjà fait remarquer comment elle se développait sous l'influence du processus inflammatoire qui détruisait l'anneau musculaire, nous venons de dire en outre qu'on n'en constatait pas dans la pneumonie lobaire chronique et Charcot fait remarquer avec juste raison que la théorie de Corrigan qui fait dépendre les dilatations bronchiques de la retraction du tissu conjonctif et en fait par suite un phénomène consécutif à l'atrophie pulmonaire est ici complètement en défaut.

Dans certains cas prolongés (10 fois sur 30 d'après Bastian) et consécutivement à la gêne de la circulation pulmonaire, il se développe une hypertrophie du ventricule droit. En outre, par suite de la rétraction du poumon le cœur est déplacé vers le côté lésé. Traube signale aussi l'ascension du diaphragme jusqu'à la quatrième côte.

Enfin la poitrine est aplatie dans tous les sens, les

espaces intercostaux sont rétrécis [1], l'épaule et la pointe de l'omoplate sont abaissées et il en résulte une déformation de la cage thoracique.

SYMPTOMATOLOGIE.

Lorsque la broncho-pneumonie se déclare sans avoir été précédée par la forme aiguë les symptômes sont peu accentués et simulent la bronchite. La fièvre peu intense n'a pas de type régulier, elle peut même manquer chez les enfants très affaiblis. Le plus souvent pas de point de côté. Si la marche de la maladie est lente, il y a peu de toux, peu d'oppression et une expectoration muqueuse qui peut être insignifiante. La percussion est nulle et à l'auscultation on ne trouve que quelques râles disséminés.

A mesure que la maladie fait des progrès, tous ces signes s'accentuent, la toux devient plus fréquente, l'oppression augmente, la fièvre présente des exacerbations le soir et est accompagnée de sueurs, le malade devient de plus en plus faible et l'amaigrissement fait de rapides progrès.

En même temps on peut constater de la *matité* dans un seul côté de la poitrine le plus souvent à la base, d'autres fois mais plus rarement au sommet; à l'auscultation du souffle et des râles muqueux, s'il y a des dilatations bronchiques on perçoit du souffle caverneux et de véritables gargouillements. Ces signes sont en rapport avec la carnisation, mais il faut ajouter que dans certains cas elle existe, sans qu'elle puisse être constatée; il y a silence complet, absence de signes physiques. (Requin; Grisolle, 2 cas Charcot, 1 cas).

1. Nothnagel.

Enfin, la fièvre hectique se déclare, et le malade affaibli par les sueurs et la diarrhée s'éteint dans le marasme.

Lorsque la broncho-pneumonie subaiguë succède à la forme aiguë[1], le tableau est à peu près le même. La transaction s'opère par une atténuation des symptômes aigus, la maladie semble vouloir se terminer, mais bientôt elle reprend les allures de la forme subaiguë primitive que nous venons de décrire. « Le passage à l'état chronique, dit Vulpian dans sa thèse d'agrégation[2], a surtout été observé chez les enfants.

La marche de la maladie se ralentit, il y a une fausse amélioration : l'appétit renaît, l'enfant mange mais continue à maigrir et à s'affaiblir. Il y a toujours un peu de fièvre qui redouble le soir, puis peu à peu la voix devient rauque caverneuse. L'état local ne varie pas ou bien la matité devient encore plus grande et chez quelques enfants on entend un souffle caverneux et un gargouillement qui sont en rapport avec la dilatation des bronches ; puis la mort arrive dans le dernier marasme. Ces derniers caractères indiqués par Legendre donnent alors à cette période de la maladie la plus grande ressemblance avec la tuberculisation pulmonaire. »

Ces états subaigus peuvent durer fort longtemps, un an même, sans que les lésions soient décidément celles de la sclérose. L'observation suivante recueillie par M. A. Ollivier, est un exemple remarquable de ces broncho-pneumonies à à évolution très lente. Ici, nous verrons que les lésions pulmonaires ont succédé à une bronchite simple, en apparence tout au moins, et qu'elles se sont développées insidieusement, restant latentes pendant fort longtemps.

1. Nous rapportons à la fin de la thèse une observation due à M. le professeur agrégé Grasset, qui est un cas de broncho-pneumonie chronique succédant à la

monies secondaires. — Thèse d'agrégation, 1860.

DEUXIÉME OBSERVATION

Pneumonie catharrhale arrivée à la période d'ulcération. — Pleurésie consécutive masquant les signes de la pneumonie en faisant croire à l'existence de tubercules pulmonaires. — La nommée Lefaix (Marie), âgée de 20 ans, blanchisseuse, est admise le 10 février 1877, à l'hôpital Lariboisière, salle Sainte-Elisabeth, n° 9. — Mère morte, à l'âge de 35 ans, d'une fièvre typhoïde, père vivant encore et se portant bien ; une sœur a succombé à une affection pulmonaire de longue durée.

Conditions hygiéniques mauvaises : logement humide, nourriture grossière et souvent insuffisante.

Il y a un an, cette femme a été prise de bronchite à la suite d'un refroidissement, et depuis cette époque elle n'a pour ainsi dire pas cessé de tousser. Jamais elle n'a craché le sang.

Depuis quelques mois l'expectoration est devenue très abondante, épaisse et a pris une coloration jaunâtre. En même temps les forces ont diminué et il est survenu un amaigrissement notable.

Le jour de son entrée on constate que la malade est enceinte de 8 mois environ. Elle a une toux fréquente et se plaint d'oppression et de sueurs profuses. L'exploration de la poitrine permet de reconnaître l'existence d'un épanchement pleurétique abondant du côté droit (absence de vibrations thoracique, matité, souffle, égophonie).

A gauche, on entend des râles sibilants disséminés dans toute la hauteur du poumon. En raison de la toux, de la nature de l'expectoration, de l'amaigrissement et des sueurs nocturnes, on considère cette pleurésie comme étant, selon toute vraisemblance, symptomatique d'un tubercule pulmonaire.

L'accouchement a lieu le 10 mars. Enfant petit, chétif, qui meurt le quatrième jour après sa naissance. Dans la soirée, frisson violent.

Le 15, le genou droit est tuméfié, douloureux à la pression, mais sans rougeur extérieurement. Léger œdème de la jambe du même côté.

Le 20, aggravation des symptômes précédents. La malade est très affaiblie, elle se trouve mal lorsqu'on cherche à l'asseoir sur son lit. Souffle systolique très net à la bas du cœur, souffle intermittent dans les vaisseaux du cou. Œdème du membre inférieur droit.

Le 21, léger œdème de la jambe gauche. L'état de la poitrine n'a pas changé : matité à droite, souffle, égophonie au niveau de l'épine de l'omoplate. Selles et urines involontaires.

Le 23, signes d'asphyxie, mort à une heure de l'après-midi.

Autopsie : *Crâne* non ouvert,

Thorax. Epanchement séro purulent très abondant dans la plèvre droite, fausse membrane celluleuse infiltrée de pus, au niveau du bord postérieur du poumon correspondant.

Sur une coupe verticale de tout l'organe on voit que les lobes supérieur et moyen sont parsemés de petits îlôts blanc-jaunâtres, dont les dimensions varient de 3 à 6 millimètres, tandis que le lobe inférieur présente, indépendamment de ces îlôts, de nombreuses cavités remplies de pus jaunâtre, les unes très petites, les autres pouvant loger une noisette et même une noix. L'une de ces cavités est sous pleurale et correspond à la partie moyenne du bord postérieur du poumon. Il est à remarquer qu'à ce niveau la fausse membrane, décrite quelques lignes plus haut, est beaucoup plus épaisse que dans le reste de son étendue.

La trachée et les grosses bronches sont également remplies de pus jaunâtre. Un stylet introduit dans la bronche du lobe inférieur communique avec les diverses excavations pulmonaires. Les ganglions lymphatiques situés au niveau du hile du poumon sont tuméfiés : l'un d'eux mesure 4 centimètres de long sur 2 de large.

La plèvre gauche contient quelques cuillerées de liquide séro-purulent. Le poumon est congestionné dans toute son étendue et ne présente rien de semblable à ce qui existe du côté opposé.

Le cœur pèse 270 grammes ; tissu mou, pas d'ulcérations valvulaires.

Abdomen. Léger épanchement séro-purulent dans le péritoine. Flocons de pus dans le petit bassin.

Rien de particulier du côté de l'estomac et des intestins. Le foie pèse 1,700 grammes, il a subi la dégénérescence graisseuse.

La rate est notablement augmentée de volume.

Les reins ont leur aspect normal. Il en est de même de la vessie.

L'utérus n'est pas encore revenu à son volume normal ; il mesure 13 centimètres de long et 11 de large (au niveau de l'insertion des trompes). En pratiquant des coupes en différents sens, on ne découvre pas de foyers purulents.

Rien à signaler en ce qui concerne les ovaires.

L'articulation fémoro-tibiale droite renferme une notable quantité de pus. Celle du côté opposé est normale.

Lorsque *l'état chronique* est tout à fait constitué, on constate à la percussion une matité plus ou moins étendue ; et comme la partie indurée est meilleure conductrice du son, il y a par suite une exagération des vibrations thoraciques. La modification de structure des vésicules entraîne un affaiblissement ou une suppression du murmure vésiculaire. On perçoit au niveau des parties dilatées un souffle rude, caverneux, de gros râles humides, du gargouillement et du retentissement de la voix. A mesure que la maladie fait des progrès, les signes en rapport avec l'induration augmentent, c'est-à-dire que la matité devient plus nette et que les vibrations s'exagèrent. Il y a en outre une déformation de la cage thoracique et même temps le malade a des quintes de toux, à la suite desquelles il expectore des crachats muco-purulents en assez grande abondance et dont l'odeur est dans quelques cas fétide[1], à cause de la fermentation butyrique qu'ils subissent dans les bronches (Bamberger). Dans le cours de la maladie on peut observer des hémoptysies (15 fois sur 30 cas, Ch. Bastian). Si on joint à ces symptômes ceux qui caractérisent l'état général, exacerbation vespérale de la fièvre, sueurs nocturnes, amaigrissement, faiblesse, diarrhée, on voit que l'on a affaire à une phthisie, en prenant ce mot comme synonyme de consomption.

Environ dans la moitié des cas, la circulation pulmonaire étant entravée, Clarke signale un bruit systolique doux au niveau de l'artère pulmonaire. Le ventricule droit s'hypertrophie et se dilate (un tiers des cas, Ch. Bastian) ; la valvule tricuspide devient insuffisante, et alors il se joint au tableau que nous venons de tracer, de l'œdème des membres inférieurs et de l'ascite.

Si maintenant nous jetons un regard d'ensemble sur la

symptomatologie de l'état subaigu et de l'état chronique, nous voyons que, comme état général, l'ensemble est le même sauf une marche plus lente; que dans l'état local, il n'y a qu'accentuation, si je puis ainsi dire, des principaux symptômes, avec adjonction parfois de quelques-uns qui sont secondaires. Si on ajoute que la broncho pneumonie subaiguë et la broncho-pneumonie chronique ne sont en somme que deux phases successives de la cirrhose pulmonaire; la première étant la phase de début et la seconde la phase atrophique, on comprendra la liaison intime qui les unit et qu'à l'exemple de Charcot et de Balzer, il nous ait été impossible de ne pas faire l'étude de la forme subaiguë, n'ayant cependant à parler ici que des pneumonies chroniques.

Marche. — Durée. — Terminaison. — Que la maladie soit subaiguë ou qu'elle aboutisse à la forme chronique, la marche est absolument la même; c'est celle de la phthisie. Le malade tousse, crache abondamment, surtout le matin, il sent que ses forces diminuent, il maigrit, la fièvre vespérale survient avec sueurs nocturnes. Ordinairement les fonctions digestives ne présentent rien de particulier. Par moments il y a rémissions de l'appareil symptomatique et la maladie semble vouloir s'amender, mais elle reprend sa marche en s'aggravant; ces temps d'arrêt deviennent de plus en plus courts, les crachats sont purulents, des hémoptysies peuvent survenir, les fonctions digestives se troublent, l'amaigrissement augmente et enfin la mort arrive, précédée, dans un certain nombre de cas, par de l'œdème, de l'ascite. Legendre a signalé les escharres au sacrum, de la gangrène de la bouche dans un cas

Dans les cas subaigus, l'évolution est plus rapide, les ré-

missions sont courtes ; cependant la durée peut être de 6 à 7 mois, mais en général elle est de 1 à 3 mois. Dans la forme chronique, les rémissions sont beaucoup plus longues ; la maladie peut même rester stationnaire un certain nombre d'années; s'aggravant l'hiver et l'été présentant de l'amélio ration, mais elle finit par prendre une marche progressive et va alors sans s'arrêter vers une terminaison fatale.

La *mort* survient par suite de la cachexie et de l'asphyxie progressive. Dans quelques cas rares, elle est due à une hémoptysie, à la diarrhée ou à une complication de pneumonie lobaire, de broncho-pneumonie aiguë.

Diagnostic. — « Dans une nosographie purement symptomatique comme l'était celle de Sauvages, dit Chareot dans sa thèse d'agrégation, la pneumonie chronique eût été rangée parmi les phthisies. » Ajoutons que dans cette maladie comme dans la tuberculose, le processus porte son action sur les bronches et le lobule, dont les éléments finissent par se ramollir ou par suppurer, et nous comprendrons toutes les difficultés qu'il y a pour établir un diagnostic différentiel entre la broncho-pneumonie chronique et la *tuberculose pulmonaire*, surtout pour la broncho-pneumonie chronique subaiguë et la tuberculose pulmonaire rapide. Dans les deux cas la maladie peut succéder à une broncho-pneumonie aiguë ou débuter par des signes de catarrhe. Les symptômes généraux sont les mêmes; les symptômes fonctionnels, toux, dyspnée ne diffèrent pas. Si l'expectoration est muco-purulente si elle contient des fibres élastiques, il y a beaucoup de probabilités en faveur de la présence des tubercules, mais comme dans la broncho-pneumonie il y a

des abcès il n'est pas permis d'être plus affirmatif. La marche est la même. Les signes physiques révèlent dans les deux cas la présence de points indurés et d'excavations. La localisation a une plus grande importance, car elle a lieu en général à la base pour la broncho-pneumonie et aux sommets pour la tuberculose ; cependant ce n'est pas un signe tout à fait pathognomonique, car dans certains cas l'inverse peut avoir lieu pour la tuberculose par exemple chez l'enfant. Quelquefois dit Balzer[1] la tuberculose concomittante des organes abdominaux ou des méninges vient aider au diagnostic; mais ces complications peuvent rester latentes et ne se produisent habituellement que dans les périodes ultimes. — On a signalé la plus grande fréquence de la broncho-pneumonie chronique à la suite de la fièvre typhoïde et de la diphtérie. Une donnée beaucoup plus importante résulte de la considération de l'hérédité, aussi les antécédents de famille devront-ils être toujours interrogés avec soin.

Ce que nous venons de dire s'applique aussi à la bronchopneumonie chronique et à la forme chronique de la phthisie; cependant dans la première, on trouve plus fréquemment la déformation de la poitrine, l'hypertrophie et la dilatation du cœur. Si la sclérose siège au sommet, le diagnostic est impossible. Un point à noter d'après Lebert, c'est que dans la broncho-pneumomie chronique, le larynx n'est pas atteint.

Nous avons vu précédemment que les *dilatations bronchiques* qui surviennent à la suite d'une bronchite, finissaient par produire dans les parties avoisinantes une prolifération du tissu conjonctif, mais on n'observe pas en général ici les symptômes généraux de bronchopneumonie chronique et

1. Balzer, Nouveau Dictionnaire de médecine et de chirurgie pratiques, Paris, 1880 t. XXVIII art. Pneumonie.

on ne constate ni cirrhose ni atrophie, ainsi à la percussion on ne trouve qu'un peu d'obscurité ou de diminution du son au niveau des dilatations. J'ai dit en général parce que dans quelques cas ces signes de phthisie peuvent se montrer et alors ce n'est que par les considérations d'âge et de durée que l'on peut tenter un diagnostic ; les jeunes enfants étant plutôt atteints de bronchopneumonie et les adultes et les vieillards étant plutôt sujets aux dilatations bronchiques; enfin ces dernières ont une durée en général beaucoup plus longue.

Il nous resterait à voir s'il est possible de faire le diagnostic différentiel entre la forme dont nous nous occupons et les autres formes de pneumonie chronique, mais ce point sera étudié à propos de chacune d'elle.

Pronostic. — La bronchopneumonie subaiguë est non seulement très grave par elle-même, mais encore à cause des mauvaises conditions dans lesquelles se trouve l'organisme qui en est atteint. En effet elle le développe chez des gens débilités, ou a la suite de maladies aiguës qui ont laissés les malades très affaiblis.

Dans la forme chronique le pronostic acquiert toute sa gravité au moment où la maladie n'est plus interrompue que par des rémissions très courtes et tend par conséquent à prende une marche continue.

Etiologie. — La broncho-pneumonie subaiguë est surtout propre à la seconde enfance. Elle est plus rarement observée avant l'âge de trois ans et décroît comme fréquence après vingt ans. C'est surtout la forme chronique que l'on rencontre chez les adultes et les vieillards.

Les deux formes surviennent après la coqueluche[1] la rougeole[2], la fièvre typhoïde[3], la diphtérie[4] précédées ou non par une broncho-pneumonie ou par un catarrhe aiguë. Mais en dehors de ces maladies aiguës, elles peuvent faire suite à une bronchite ou s'établir primitivement chez les sujets affaiblis. Enfin Lancereaux, Frerichs et Grasset[5] signalent comme comme cause l'influence paludéenne. Ces trois auteurs englobent les faits qu'ils citent sous la rubrique pneumonie chronique, la distinction des diverses formes n'ayant été faite que plus tard par le pro fesseur Charcot, mais en analysant les observations, on voit qu'elles se rapportent à la broncho-pneumonie chronique.

Je ne trouve que peu de renseignement sur l'influence du sexe et l'hérédite des diverses diathèses.

Les causes prédisposantes sont la débilité et le décubitus prolongé.

Traitement. — La Broncho-pneumonie sub aiguë à sa première période comporte des indications locales et des indications générales, qui se résument de la manière suivante :

1° Agir sur l'appareil bronchique, modifier sa sécrétion et empêcher la stagnation des produits sécrétés.

2° Agir sur l'élément fluxionnaire au moyen des révulsifs[6].

1. Ziemssen. *loc. cit.*
2. Bartels. *loc. cit.*
3. Charcot. *loc. cit.*
4. Balzer. Nouveau Dictionnaire de médecine et de chirurgie.
5. Thèse inaugurale.
6. Le nom de revulsifs convient aux agents (sinapismes vésicatoires, etc.) appliqués directement sur la partie malade, il faut, réserver le nom de dérivatif pour ceux qui sont appliqués loin de cette partie. La broncho-pneumonie subaiguë primitive ayant dès le début une tendance marquée à la chronicité, les révultifs sont indiqués à la première période. Inutile d'ajouter que cette indication est encore plus formelle, lorsque la broncho-pneumonie subaiguë succède à une broncho-pneumonie aiguë ou à une bronchite.

3° Relever et soutenir les forces;

4° Combattre les complications (hémoptysies, diarrhées, eschares, etc., etc.).

Les vomitifs de temps à autre, le kermès, en dégorgeant les bronches et en rendant l'expectoration plus facile, empêcheront la stagnation muco-purulente, et par conséquent rendront l'hématose plus facile. Les resineux, les balsamiques modifieront les produits de secrétion. Les vésicatoires, les frictions avec l'huile de crotontiglium, rempliront la seconde série d'indications. Comme l'on est en présence d'un organisme affaibli, débilité, on ordonnera en outre des bouillons et la potion de Todd prise par cuillerées. On devra surtout insister sur les agents toniques à l'époque des rémissions; l'absence de fièvre et l'état des fonctions digestives permettant alors une alimentation plus substantielle, on administrera surtout la viande crue. A ces moyens on pourra adjoindre des bains sulfureux, le changement de localité, en admettant, bien entendu, que les forces du malade le permettent.

Lorque la maladie est arrivée à la période chronique, la médication se réduit à soutenir les forces par les toniques et a combattre la diarrhée et les escharcs qui peuvent survenir; le lait additionné d'eau de chaux est un des agents les plus utiles comme aliment et comme anti-diarrhéique. Enfin, on emploiera les toniques dont nous avons déjà parlé.

Si pendant le cours de la maladie, la fièvre se présentait avec le type intermittent, on ferait usage du sulfate de quinine. Les quintes de toux seront calmées par les opiacés.

Au point de vue prophylactique, on sait que le décubitus prolongé est une cause prédisposante, et par conséquent il

faut en tenir grand compte lorsqu'on a à traiter une des maladies aiguës dans le cours desquelles peut survenir la broncho-pneumonie subaiguë. En outre, à la fin des broncho-pneumonies aiguës ou lorsqu'un catarrhe bronchique se déclare chez un individu débile, il faut prévoir le passage à l'état subaigu et de ne pas négliger les moyens appropriés pour en détruire l'engorgement des bronches ; les vomitifs et les stimulants diffusibles sont alors très utiles.

Dans la forme chronique les indications sont absolument les mêmes ; seulement vu la durée de la maladie, la longueur des rémissions, il sera permis d'employer certains agents modificateurs de la sécrétion bronchique dont on ne pouvait se servir dans la forme précédente, je veux parler des eaux sulfureuses prises en boissons, en pulvérisations, etc. ; on pourra donc envoyer le malade dans une station thermale, et on aura le double avantage d'agir sur ses bronches et ses dilatations bronchiques et de trouver un puissant adjuvant dans le changement de localité.

CHAPITRE IV

PNEUMONIE LOBAIRE CHRONIQUE (ARTÈRE PULMONAIRE)

Synonymie. — Cirrhose, squirrhe du poumon, pneumonie interstitielle, induration pulmonaire, sclérose du poumon, phthisie fibroïde, etc. — Les travaux d'Andral[1], Chomel[2], Grisolle[3], Requin[4], Raymond[5], Heschl[6], Behier et Hardy[7], ont surtout contribué à établir l'existence de la pneumonie lobaire chronique. En 1860 apparut la thèse de Charcot[8], qui avec de nouvelles observations et une anatomie pathologique plus complète, fit faire un nouveau pas à cette question.

Depuis lors, on a ajouté peu de choses à une étude déjà presque achevée, et les nouveaux travaux n'ont fait que la confirmer, en éllucidant mieux certains détails anatomo-pathologiques. La pneumonie lobaire chronique peut être pri-

1. Anat. patholog., t. III, p. 516.
2. Dict. en 21 vol.
3. Traité de la pneumonie, 1841, p. 79.
4. Obs. de Requin, in traité de la pneumonie de Grisolle, p. 348.
5. Raymond. Thèse de Paris, 1842.
6. Gaz. hebdomadaire, 1856, p. 675. (Anat. patholog.)
7. Pathologie interne.
8. Charcot. De la pneumonie chronique, thèse de concours d'agrégation.

mitive ou bien succéder à une ou plusieurs attaques de pneumonie lobaire aiguë. Quand elle succède immédiatement à cette dernière, c'est par irritation consécutive et en cela elle diffère comme mode de formation de la forme que nous avons étudiée dans le précédent chapitre. En effet l'inflammation dans la broncho-pneumonie aiguë et abstraction faite de l'exsudat, porte de prime abord son action sur la trame conjonctive bronchique et consécutivement sur celle du lobule [1], ce qui crée une disposition favorable pour le passage à l'état chronique. Par conséquent lorsque la forme chronique succède à la forme aiguë, il n'y a que là que les phases différentes d'un même processus.

Les mêmes relations n'existent pas entre la pneumonie lobaire aiguë et la pneumonie lobaire chronique.

La pneumonie lobaire aiguë est caractérisée surtout par la production de l'exsudat intra-alvéolaire, exsudat qui, comme nous l'avons déjà dit dans le chapitre relatif à la division de notre sujet, peut, après la défervescence, persister plus ou moins longtemps dans les cavités alvéolaires. Dans quelques cas de ce genre, la mort étant survenue par suite de maladie intercurrente, Charcot a établi que l'exsudat subit les dégénérescences graisseuses et muqueuses, mais que la structure des parois alvéolaires n'est nullement altérée. D'ailleurs, ce point qu'il vient d'élucider, il l'avait déjà entrevu en 1860 lorsqu'il disait dans sa thèse d'agrégation que la persistance de cet exsudat n'entraînait pas la coexistence d'un travail inflammatoire [2].

1. Balzer, *loc. cit.* — Il n'est pas rare de trouver à l'autopsie d'enfants qui sont morts au bout de 15 à 20 jours, des lésions profondes interstitielles qui résultent de l'organisation des exsudats.

2. Cette thèse est non seulement remarquable parce qu'elle étudie pour la première fois d'une manière complète la forme qui nous occupe, mais encore parce

Ainsi donc, lorsqu'une pneumonie lobaire chronique succède à une pneumonie lobaire aiguë ce n'est pas un même processus qui évolue chroniquement, mais bien un nouveau processus intéressant la paroi de l'alvéole d'une façon spéciale.

Anatomie pathologique. — Les auteurs qui ont écrit précédemment sur ce sujet, avaient admis trois stades correspondant à trois aspects différents du poumon : l'*induration rouge*, l'*induration jaune* et l'*induration grise.* Pour certains le passage de l'induration rouge à l'induration grise ne pouvait se faire que par l'intermédiaire de l'induration jaune. Charcot avait déjà émis l'idée que cette coloration jaune pouvait très-bien n'être due qu'à une plus grande abondance de l'exsudat, et que, comme elle avait été rencontrée dans les mêmes circonstances que l'induration rouge, ce n'était probablement qu'une variété de cette dernière. Cette vue a été confirmée : l'induration rouge et l'induration jaune présentent les mêmes lésions alvéolaires et la couleur jaune est probablement la conséquence de la compression des capillaires par un exsudat très abondant.

Nous n'admettrons donc que deux divisions : 1° l'induration rouge et 2° l'induration grise; la première correspondant à la phase de début, la seconde à la pneumonie décidément chronique.

Induration rouge. — Le poumon a une coloration rouge, il est compacte, ferme et ne présente pas par conséquent

qu'à vingt ans de distance et malgré les perfectionnements et les conquêtes de l'anatomie pathologique, elle se trouverait encore avec quelques additions histologiques tout à fait au courant de la science.

cette friabilité du stade correspondant de la pneumonie lobaire aiguë dont il diffère encore par une coloration moins accusée. Son poids et son volume sont augmentés. Pressé entre les mains il ne crépite pas. Si on fait une coupe, on constate une sécheresse plus ou moins accentuée et des granulations qui sont cependant moins accusées que dans l'état aigu. Au niveau de la partie malade on trouve la plèvre épaissie. Enfin il y a *absence de dilatations bronchiques*, Lebert dans son atlas d'anatomie pathologique avait signalé la présence d'un exsudat interstitiel et intra-alvéolaire, et en outre la présence dans le parenchyme *de cellules fusiformes*. En 1852, Forster et Heschl confirmèrent ce résultat. Depuis lors, les travaux de Charcot ont tout à fait élucidé ce point et voici ce que l'on observe au microscope : L'exsudat fibrineux reliquat de la pneumonie aiguë persiste assez longtemps, puis il finit par subir la dégénérescence granulo-graisseuse; au milieu de ce détritus, on constate la présence de cellules épithéliales et parfois des corps granuleux. *Il y a une infiltration des parois alvéolaires par des cellules embryonnaires rondes ou fusiformes*, les fibres élastiques ne sont pas altérées. Le calibre de la cavité alvéolaire est diminué et l'épithélium qui persiste a la forme polygonale et peut contenir des cristaux de margarine; la forme cubique ne s'y rencontre pas. A mesure que l'altération avance en âge, le tissu embryonnaire que nous avons vu infiltrer la paroi de l'alvéole tend de plus en plus à s'organiser et à prendre cet aspect grisâtre du tissu fibreux, tranchant par sa coloration, sur les parties rouge brun qui ne sont pas encore aussi avancées. Enfin le tissu conjonctif péri-lobulaire, proliférant et s'organisant à son tour, marque la ligne de séparation entre les lobules voisins (travées inter lobulaires).

Induration grise. — Après un temps plus ou moins long variant de quatre mois à plus d'un an, la *métamorphose fibreuse* ainsi que l'appelait Cœuveilhier ou *induration grise* est constituée. Le poumon a alors une couleur gris cendré, parsemé parfois de lignes bleuâtres violacées ou noires. Sa consistance est excessivement ferme. Il est imperméable, son poids est augmenté, il va au fond de l'eau. Lorsqu'on le presse entre les doigts, on ne fait sourdre qu'un peu de sérosité, la prolifération conjonctive tendant de plus en plus à oblitérer les vaisseaux. Lorsqu'on le coupe, il crie sous le scalpel comme du fibro-cartilage. Dans certains cas on constate des granulations moins accusées cependant qu'à l'état aigu ; d'autres fois on a une surface complètement lisse. D'ailleurs cet état granuleux peut ne pas être apparent à la coupe et ne se révéler qu'à la cassure. Grisolle et Charcot pensent que la surface lisse correspond à un état plus avancé de la métamorphose fibreuse. Les bronches ne sont pas dilatées [1].

Nous avons vu que dans la première période le poumon avait augmenté de volume. A mesure que l'organisation conjonctive se dessine, le tissu tend à se rétracter et arrivé à la période d'induration grise il est revenu sur lui-même; il est ratatiné et a pris la forme globuleuse; son volume peut descendre même jusqu'au tiers du volume normal. La plèvre est en général épaissie au niveau de la lésion. Pourtant d'après Hardy et Béhier cet épaississement n'aurait pas lieu lorsque la pneumonie chronique siège au centre du poumon. Au microscope, on constate une production énorme de tissu conjonctif, production telle, qu'elle a rétrécci les cavités alvé-

1. Charcot signalait déjà ce point dans sa thèse d'agrégation mais ce n'est que dans ces dernières années qu'il en a fait un signe différentiel avec la broncho-pneumonie.

olaires et a pris la place de certains d'entre elles. Le tissu conjonctif qui a remplacé la paroi de l'alvéole peut même faire saillie dans la cavité, sous forme de végétation polypiforme.

On trouve en outre dans cette cavité alvéolaire des cellules épithéliales des corps granuleux et des cristaux acicules de margarine. L'épithélium de la paroi est polygonal, mais jamais cubique. — Dans certains cas il se produit au milieu de ce parenchyme induré des pertes de substances qui signalées d'abord par Avenbrugger et Corvisart, furent attribuées par Addison à une espèce particulière de ramollissement. Charcot en a rapporté une observation qu'il tenait de Monneret [1]; tous ces auteurs ainsi qu'Hardy et Bélier notent avec soin que ces observations n'étaient pas d'origine tuberculeuse et qu'elles n'avaient aucun des caractères des dilatations bronchiques. En outre elles se forment à une époque avancée du processus scléreux. Charcot donne à ces excavations le nom *d'ulcères du poumon* en rappelant qu'autrefois on appelait ainsi les pertes de substances parenchymateuses auxquelles le nom d'abcès ne convenait pas. « Dans les excavations de la pneumonie chronique, dit-il [2], le processus morbide est le même que dans le cas d'ulcère. Il y a fonte des tissus, suite de métamorphose graisseuse. L'excavation est taillée à pic et n'a pas de revêtement membraneux; le liquide qu'elle renferme est ichoreux mais n'est pas du pus proprement dit, il peut avoir une odeur fétide qui n'est cependant pas celle de la gangrène. »

Ajoutons que les parois de l'excavation, peuvent être frappées de gangrène. Mais on ne sait pas encore d'une

1. Thèse d'agrégation, obs. 2 Page 27. (Charcot).
2 Note inédite

manière précise si parfois elle ne précède pas la formation des excavations.

Étendue et siège. — La pneumonie lobaire occupe en général la plus grande partie d'un lobe et même d'un poumon et cela d'une manière continue. Elle peut siéger au sommet comme à la base, mais cependant c'est cette dernière qu'elle affecte le plus souvent. A l'appui de cette étude anatomo-pathologique citons deux observations l'une du professeur Rostock et l'autre due à M. le professeur Vulpian.

IIIe OBSERVATION

Résumé. — Malade âgé de 26 ans. Entré à l'hôpital en février 1869. Symptômes de pneumonie gauche (frisson, douleur de côté, toux, crachats rouillés). Reste malade au lit pendant quatre semaines. Il ne s'est jamais bien rétabli.

Depuis lors il continue à tousser, il a souvent des hémoptysies. Diminution des forces ; dyspnée au moindre mouvement et souvent des douleurs dans la poitrine à gauche.

Deux ans après on constate de la matité et de la respiration bronchique à gauche, surtout au sommet mais aussi dans le lobe inférieur. Les crachats ne contiennent pas de fibres élastiques. Fièvre rémittente. Souvent des sueurs abondantes. Le sulfate de quinine employé contre la fièvre ne donne aucun résultat. Souvent des douleurs de côté avec engourdissement dans le bras gauche. Hypertrophie excentrique du ventricule droit, œdème des membres inférieurs et ascite.

Mort au bout de 10 mois de séjour à l'hôpital, 2 ans et demi après le début de la maladie.

Autopsie. — *Cœur.* Un peu d'hypertrophie du ventricule droit.

Poumon gauche. — Adhérent. Pas de diminution de volume. Les deux lobes à l'exception d'une petite partie du sommet, ont un parenchyme dur, lourd ; la couleur d'un gris jaunâtre est uniforme.

Les bronches moyennes et petites ne présentent pas d'épaississement du tissu conjonctif, pas de péribronchite, aussi les voit-on peu sur la coupe (seulement çà et là quelques petites dilatations ampullaires). Leur muqueuse est rouge.

Le tissu interlobulaire au contraire est hyperplasie et présente quelques tractus épais.

Les glandes lymphatiques sont volumineuses, grises, indurées.

Histologie. — Les alvéoles sont rapetissés, quelques-uns ont la forme allongée, d'autres ont disparu. Les parois alvéolaires sont épaissies. Cet épaississement est dû à la présence d'éléments ronds, d'éléments fusiformes avec une substance fondamentale fibrillaire. Les fibres élastiques persistent.

Les capillaires ne se voient que ça et là, ils sont sains et ne sont pour rien dans la production du tissu conjonctif. Au contraire les artérioles ont des parois énormes.

Le rétrécissement des alvéoles est en général concentrique, mais souvent on voit des prolongements polypiformes. Le tissu interalvéolaire ne joue qu'un rôle médiocre dans le rétrécissement des cavités alvéolaires; il n'est pas général.

Épithélium. — Les alveoles qui persistent sont remplis par des cellules épithéliales polygonales (3 à 6 angles) à lignes droites et angles nets, rarement arrondis. Le protoplasma est finement grenu, on trouve rarement deux noyaux. Les noyaux sont ronds et ils se colorent facilement par le carmin. Ces cellules vues de champ sont plates. Sur certains points on constate une métamorphose regressive et on trouve des amas de cellules rondes, ovales, mais plus polygonales, le protoplasma est grenu. On ne constate pas de métamorphose graisseuses mais des amas de petits cristaux aciculés ou en tablettes, blanc brillants de 0,0015^{mm}, acuminés à leurs deux extrémités. Ces amas sont arrondis, de la dimension de la cellule et au milieu d'eux, on voit le noyau coloré par le carmin. Il y a parfois de gros amas dans les avéoles. Ces cristaux sont insolubles dans l'alcool, les acides, les alcalis, mais solubles dans l'éther et par la chaleur et se résolvant en goutelettes brillantes. On est donc en présence d'une substance grasse (on trouve souvent des cristaux pareils dans la graisse libre ou les cellules graisseuses).

L'amas épithelial intra-alvéolaire est considérable.

Dans cette observation, le point de départ du processus morbide est dans le tissu inter-alvéolaire et dans les petites branches de l'artère pulmonaire.

L'hépatisation est due à l'accumulation épithéliale, sans changement de *type*.

Il n'y a pas d'autre métamorphose regressive que les cristaux.

IV° OBSERVATION

— Platel Marie Gillette, domestique, âgée de 80 ans, née à Grand-Pied (Ardennes), entre le 17 avril 1866 dans le service de M. le Docteur Vulpian, salle Saint-Jean, lit n° 3.

Elle a eu, dit-elle, une faiblesse mais sans perte de connaissance. Elle a pu venir à l'infirmerie sans être portée. Au moment de son entrée, son état intellectuel laisse un peu à désirer. Elle serre également des deux mains mais peu. Elle sait où elle est, reconnaît les personnes, parle sans difficulté.

On ne constate ni fièvre, ni fréquence du pouls.

La sonorité est conservée dans le poumon droit. Il y a de la matité dans le poumon gauche et en arrière, et à l'auscultation on y constate de la bronchophonie, du souffle tubaire dans la fosse sous-épineuse et des râles ronflants.

Cœur. — Soufle au premier temps et à la base. Par moments, irrégularité dans le rhytme des battements.

Le 20 avril. — Le pouls est fort et fréquent.

Le 21 avril. — Mort à midi.

Autopsie. — 23 *avril* 1866.

Cavité crânienne. — Poids encéphale avec membranes. . . . = 1205
Bulbe, protubérance, cervelet. . . . . = 160
Pas de lésions du crâne ni de la dure-mère.
Artères de la base un peu athéromateuses.
Nerfs sains en apparence.
Pas de lésions superficielles ni profondes de l'encéphale.

Cavité thoracique. — *Poumon gauche.* — Il existe de très fortes adhérences entre la plèvre et les côtes. En enlevant le poumon la partie antérieure et moyenne reste adhérente à la cage thoracique. Ce poumon est réduit à un très petit volume. Son tissu est induré, résistant; il va au fond de l'eau. Il y a trois cavernes de la grosseur d'une noix au sommet du lobe supérieur; une bronche semble s'ouvrir dans l'une d'elles. A leur pourtour le tissu pulmonaire est fortement induré. On ne découvre pas de tubercules sur aucun point, ni dans la partie qui est restée adhérente à la cage thoracique. Les bronches contiennent des mucosités et leur muqueuse est injectée, rougeâtre.

Poumon droit. — Œdemateux. Les bronches contiennent des mucosités et leur muqueuse est injectée et rougeâtre. En examinant avec soin on ne trouve dans aucun point des tubercules.

Cœur. — Adhérences anciennes et générales du péricarde ; impossibi-

lité de les détacher entièrement, on enlève par places, du tissu du cœur qui est un peu mou. — Insuffisance des valvules sigmoïdes de l'aorte.

Aorte. — Athéromateuse. Il y a des plaques calcaires à l'origine et dans la portion abdominale.

Cavité abdominale. — Rien dans le foie, la rate et les reins. La capsule de la rate est épaissie.

On n'a pas examiné le tissu atteint de pneumonie chronique en détail, mais on a constaté (M. Jolyet) qu'il y avait une grande quantité de tissu fibreux. La teinture d'iode ne décèle pas de matière amyloïde.

La cage thoracique, à sa surface interne dans toute la partie qui paraît avoir été en rapport avec le poumon gauche, présente un épaississement.

Caractéristique : entre deux lames de tissu fibreux est déposé une matière gélatineuse ; la lame externe à 1 millimètre environ d'épaisseur, la lame interne 1 centimètre environ. Toute la couche de nouvelle formation à 2 centimètres d'épaisseur. Comme structure, les deux lames paraissent formées de tissu fibreux en voie d'organisation, avec quelques noyaux, et la matière interposée contient des granulations isolées ou groupées, toutes d'apparence graisseuse. Un certain nombre d'éléments graisseux ressemblent à des leucocytes. Il n'y a de vaisseaux nulle part.

Symptomatologie.— La pneumonie lobaire chronique peut se développer insidieusement, mais le plus souvent elle se déclare sous l'influence de la pneumonie lobaire aiguë et alors ou bien elle fait suite à la maladie aiguë, ou bien ce n'est qu'après plusieurs atteintes qu'elle s'établit. Par conséquent il y a une *phase intermédiaire* que nous devons tout d'abord étudier, et cela d'autant plus, qu'elle se lie dans les deux cas à un mode de début tout à fait différent.

Lorsque l'état chronique succède à l'état aiguë, le début de la période intermédiaire peut être marqué par la défervescence, il n'y a plus de fièvre, l'appétit renaît. D'autres fois, la fièvre est devenue moins forte, les crachats ont perdu leur caractère pathognomonique et il semble que l'on marche vers une amélioration ; cependant l'amaigrissement fait

des progrès et le malade accuse une faiblesse de plus en plus grande. Dans tous les cas qu'il y ait eu défervescence ou simple amendement des symptômes généraux, l'état local persiste et l'on constate les signes de l'induration pulmonaire, c'est-à-dire de la matité, du souffle bronchique, du retentissement de la voix et des râles sous-crépitants. Puis la fièvre apparait avec exacerbations le soir et sueurs nocturnes; parfois aussi il peut y avoir comme début une véritable rechute, mais qui n'est que momentanée et est bientôt suivie par la fièvre hectique.

Dans certains cas, avons nous dit, ce n'est qu'après plusieurs atteintes de pneumonie lobaire aiguë qu'apparaît la forme que Charcot a appelé *pneumonie lobaire récurrente*. Les auteurs avaient déjà signalé cette prédisposition qu'ont certains malades à contracter des pneumonies lobaires aiguës ayant constamment le même siège. Andral a cité l'observation d'un malade qui en 11 ans eut 15 attaques de pneumonie. Ziemssen a observé un enfant qui dans l'espace de 5 ans eut 3 pneumonies siégeant chaque fois dans le lobe inférieur gauche. Grisolle sur 35 pneumoniques a vu 25 fois la récidive avoir lieu sur le côté déjà affecté. Chomel 10 récidives. Charcot en cite dans ses leçons deux cas qui offrent un grand intérêt. Il les a observés non seulement au point de vue de chaque attaque aiguë mais encore comme lésions anatomiques.

Dans le premier cas la malade eut de 1864 à 1867 sept attaques aiguës se localisant chaque fois dans le poumon gauche, (lobe inférieur) et caractérisées par une courbe thermique régulière, les signes stethoscopiques classiques et des crachats rouillés. A mesure que le nombre de ces attaques augmentait leur intensité diminuait, et on constatait

dans l'intervalle qu'elles laissaient entre elles, les signes persistants d'une induration pulmonaire. La malade succomba à une pneumonie aiguë du poumon droit.

Le second cas peut se résumer ainsi : trois atteintes de pneumonie aiguë du côté droit ; la dernière compliquée de pleurésie enkystée cause la mort. Entre la 2e et la 3e attaque, il y en avait une du côté gauche. Entre chaque attaque il y eut un an d'intervalle. Dans les deux cas les autopsies montrèrent des indurations ardoisées[1]. Pour le savant professeur, et c'est certainement l'opinion la plus plausible, la première attaque laisserait après elle une induration hyperplasique du parenchyme pulmonaire et ce serait là une cause d'appel pour les fluxions ultérieures; a chaque nouvelle attaque l'induration s'accroîtrait et aboutirait ainsi à la pneumonie chronique confirmée[1].

Que la pneumonie chronique succède à une pneumonie lobaire aiguë ou à des récurrences, les symptômes sont absolument les mêmes lorsqu'elle est définitivement établie. La fièvre a le caractère hectique : exacerbations nocturnes sueurs profuses[1] ; l'amaigrissement fait de rapides progrès ; le point de côté est peu prononcé, il peut même manquer, de même pour la toux et la dyspnée. Les crachats, muqueux ou muco-purulents, n'offrent rien de caractéristique. En même temps on constate une matité absolue à la percussion et, à l'auscultation du souffle bronchique qui dans les indurations très prononcées peut prendre le caractère caverneux[2] ; de la bronchophonie et des râles muqueux qui peuvent lorsque le souffle est caverneux prendre un timbre métallique. Dans

1. La première femme mourut à l'âge de 76 ans et la seconde à l'âge de 81 ans

2. Hardy et Behier ont fait observer que ce souffle caverneux peut exister avec absence de cavernes.

certains cas l'auscultation ne révèle rien et cela est dû selon Grisolle et Charcot à ce que les produits de sécrétion obturent la bronche ; dans d'autres selon Parrot et Niemeyer il y a diminution du bruit respiratoire. A mesure que la maladie progresse des excavations peuvent se former et elles se révèlent ou par une expectoration soudaine, abondante de crachats purulents, phlegmoneux, couleur lie de vin [1], renfermant des fibres élastiques, ou bien encore par un son tympanique, un bruit de pot fêlé, à la percussion, du souffle caverneux de gros râles muqueux à l'auscultation. Ce n'est que lorsque l'excavation est assez considérable et qu'elle siège à la surface que l'on constate ces signes physiques. Quelquefois aussi les crachats offrent une couleur vert d'herbe rappelant les crachats colorés par la bile (Traube) dont l'aspect serait dû à une matière colorante particulière de provenance hématique. Du reste ces crachats n'appartiennent pas exclusivement aux abcès pulmonaires ; Charcot les a retrouvés également dans deux cas de pneumonie caséeuse aiguë (Balzer).

La gangrène peut se montrer dans le parenchyme induré, et alors les crachats présentent [1] l'odeur caractéristique. Si les produits gangréneux sont résorbés, l'infection putride se produit. Enfin, signalons les hémoptysies qui ont été notées dans certains cas. Lorsqu'il y a du rétrécissement thoracique, ce qui est rare, il est peu accusé [2].

Dans la dernière période, la fièvre devient continue, la diarrhée apparaît, il survient parfois de l'œdème des membres

1. L'odeur gangreneuse peut être due à la présence des acides valerianiques butyriques, etc., etc. Elle peut être due aussi à la mortification des parties

2. Ce rétrécissement est toujours moins accusé que dans la broncho-pneumonie chronique ou les pneumonies chroniques pleurogènes.

inférieurs, et le malade meurt dans le marasme. Cet ensemble symptomatique est celui de la phthisie tuberculeuse.

Chez les vieillards principalement, au lieu de l'état général que nous venons de décrire, il peut y avoir un état typhoïde adynamique, avec production d'eschares.

L'observation suivante recueillie par Oulmont en est un exemple.

OBSERVATION V.

PNEUMONIE LOBAIRE DU LOBE INFÉRIEUR DU POUMON GAUCHE. — DÉFERVESCENCE AU HUITIÈME JOUR.— PERSISTANCE DES ACCIDENTS LOCAUX. — ESCHARRES. — FIÈVRE HECTIQUE. — MORT AU BOUT DE QUARANTE JOURS. — INDURATION ROUGE DU POUMON.

Pic..., 71 ans, entrée le 24 mars 1877 à l'infirmerie des Incurables (service de M. Charcot).

Entrée à la Salpêtrière en 1840 pour des métrorrhagies tenant à un corps fibreux de l'utérus. Celles-ci ont cessé depuis la ménopause. Bonne santé; la malade va travailler tous les jours au magasin central. On ne peut savoir si elle a eu des pneumonies antérieurement.

18 *mars*. — Sensation de malaise et de froid. Céphalalgie légère. Ni frissons, ni vomissements, ni points de côté. La malade va, comme à l'ordinaire à son travail.

Le 19. — Toux légère, il y a eu quelques crachats qu'elle n'a pas conservés. La malade, fatiguée, garde le lit. Anorexie, bouche mauvaise, pas d'oppression.

Nous sommes appelés le 23 seulement près de la malade. Figure pâle, un peu jaunâtre. Abattement et somnolence. Langue humide et nette. Respiration libre et calme. Pas de points de côté. Peau chaude. Pouls régulier, 90. Rien au cœur. Matité dans toute la moitié inférieure du poumon gauche, en arrière. Dans la même étendue, jusqu'à la pointe de l'omoplate et jusque sous l'aisselle, râles crépitants fins, très nombreux. Souffle tubaire en un point très limité, près du rachis, sous la pointe de l'omoplate. Ni toux, ni crachats.

La malade gâte depuis le 19. Les urines ne contiennent ni sucre ni albumine. — Vésicatoire. Pot., rhum 15 gr., teint., digitale

24. — Même état local. Abattement plus grand. Langue seche Ni toux, ni crachats. Pas de délire. — T. R. mat. 39°; soir, 39°,1.

25. — T. R. mat. 38°,7 ; soir, 39°.

26. — T. R. mat. 37°,2 ; soir, 35°,3.

Changement considérable dans l'état général. Langue humide. Un peu de gaieté. La malade demande à manger. On entend toujours dans la moitié inférieure du poumon gauche du souffle et des râles crépitants fins. — Pot., digitale supprimée.

27. L'amélioration persiste. La malade mange un peu, parle de se lever. — T. R. mat 37°, 37°,7 ; soir, 38°.

28. — T. R. mat. 37° ; soir, 38°,2.

29. — T. R. mat. 37°,3 ; soir, 38°.

L'état général se soutient ainsi, pendant une dizaine de jours, mais sans faire de progrès. Un peu d'appétit, de sommeil, pas de fièvre; mais les forces ne reviennent pas, et la malade continue à garder le lit. Les signes stéthoscopiques persistent sans modification.

Vers le 15 *avril*, l'état général se met à baisser rapidement. Appétit nul, totalement supprimé ; somnolence continuelle. Peau chaude et sèche. Des phlyctènes apparaissent en grand nombre sur les fesses, et sur les points des membres inférieurs qui sont en contact avec les draps.

L'état du poumon gauche n'a pas varié ; seulement le souffle est moins rude, et en partie couvert par des râles crépitants et sous-crépitants fins.

23. — T. R. matin, 38°,5 ; soir, 38°,6.

24. — T. R. matin, 38°,3 ; soir, 39°,1.

25. — T. R. matin, 39°,1 ; soir, 39°,2.

26. — T. R. matin, 38°,6 ; soir, 39°,2.

27. — T. R. matin, 39°,1 ; soir, 39°,5.

28. — T. R. matin, 39°,3 ; soir, 39°,3.

29. — T. R. matin, 39,4 ; soir, 39°,5.

Du 23 au 30, les phlyctènes font place à des eschares multiples qui s'étendent rapidement. Adynamie profonde. Langue sèche et fuligineuse. Mort le 30 avril.

Autopsie. Le cerveau est sain. Les reins, le foie, la rate n'offrent rien de particulier. Au cœur, bourrelet athéromateux sur le bord libre de la valvule mitrale.

Plèvres saines, sauf dans la moitié inférieure gauche où existent quelques adhérences récentes et faciles à déchirer.

Poumons : droit. Emphysème marqué du bord antérieur et du supérieur. — *Gauche*. Emphysème disséminé le long du bord antérieur. Tout le lobe inférieur est transformé en un bloc compact d'hépatisation rouge, dur, et cependant plus friable que le tissu environnant. Il laisse suinter à la coupe

un liquide sanguinolent, non aéré. L'aspect granuleux est encore visible, mais généralement très peu marqué. Un morceau de ce poumon plonge immédiatement au fond de l'eau.

A l'*examen microscopique*, les espaces interlobulaires sont élargis au triple de leur diamètre normal. Les alvéoles, manfestement resserrés, sont séparés par des travées épaisses, dans lesquelles on voit quelques cellules fusiformes et de nombreuses cellules embryonnaires. Les cavités alvéolaires sont tapissées encore en quelques points par leur épithélium ; elles contiennent quelques cellules pavimenteuses, des cristaux aciculés, isolés ou groupés en forme de rayons, des cellules granulo-graisseuses, dont quelques-unes contiennent ces mêmes cristaux.

Marche. — Durée. — Terminaison. — Nous l'avons vu, la pneumonie chronique peut, se dessiner après une seule phase intermédiaire et affecter dès ce moment une marche progressive continue, jusqu'à la terminaison fatale ; ou bien avoir un début insidieux, se caractérisant seulement par la persistance des signes d'induration, jusqu'à ce que le processus étant définitivement établi, l'évolution de la maladie se fasse alors sans interruption aucune. Dans certains cas l'allure de la maladie se précipite, la peau est brûlante, les sueurs profuses, le pouls très fréquent, la toux et la dyspnée intenses. On constate des signes d'induration et d'excavation. Le plus souvent la diarrhée survient, la fièvre s'accroît de plus en plus, les forces sont épuisées et le malade meurt dans le marasme. En somme, nous avons là un tableau, une forme rapide, que nous pouvons rapprocher de la phthisie rapide (phthisie galopante des anciens auteurs) due à la tuberculose.

D'après ce que nous venons de dire, on conçoit combien la durée de la maladie doit varier. Lorsque la pneumonie chronique succède après une seule phase intermédiaire à la pneumonie lobaire aiguë sa durée peut être de deux mois à un an ; le plus généralement cependant de deux à cinq

mois. Il est inutile d'ajouter que le chiffre le plus bas correspond à la pneumonie rapide. Cette durée est indéterminée dans les cas de pneumonie chronique récurrente et dépend en grande partie du nombre et de l'intensité des attaques aiguës.

La pneumonie chronique avec ulcérations, arrive plus rapidement à la terminaison fatale. L'hémoptysie est une complication très sérieuse qui peut entraîner la mort du malade, et dans le cas contraire le laisse du moins très affaibli. Quant à la gangrène, inutile je pense de faire ressortir toute sa gravité.

Pronostic. — Il est excessivement grave. « Les exemples de guérisons qu'on cite jusqu'à présent, disait Charcot dans sa thèse d'agrégation, n'appartiennent point, pour la plupart, à la forme chronique proprement dite, ce sont des cas de pneumonies aiguë à lente évolution ou dans lesquelles la résolution a été tardive, mais qui n'ont jamais, à proprement parler, dépouillé les caractères de l'état aigu. » Aujourd'hui le pronostic est loin de s'être modifié, le plus grand nombre des auteurs, pensant que la seule terminaison est la mort.

Pourtant il faut ajouter que ce pronostic est moins sombre pour la pneumonie recurrente.

Diagnostic. — Le diagnostic de la pneumonie lobaire chronique est très difficile à établir d'une manière précise, à moins que l'on n'ait pu suivre son évolution dès le début. Les principales maladies avec lesquelles on peut la confondre sont la phthisie tuberculeuse. Le cancer primitif et unilatéral du poumon, les dilatations bronchiques et la pleurésie chronique.

Si on parvient à établir le diagnostic différentiel, il reste encore à déterminer à quelle forme de pneumonie chronique on a affaire, et par conséquent à parfaire le diagnostic au point de vue de la broncho-pneumonie chronique et de la pleuresie chronique pleurogène.

Les symptômes généraux ne peuvent fournir aucune indication, pour différencier la pneumonie chronique de la *phthisie tuberculeuse*. La localisation peut avoir quelque valeur, la pneumonie chronique ayant principalement pour siége la base d'un poumon; la tuberculose pulmonaire peut affecter la même partie, mais cela arrive plutôt dans un âge plus avancé et en outre elle occupe en général les deux poumons. Lorsque la pneumonie chronique siége au sommet et quelle est ulcéreuse, le diagnostic différentiel est impossible malgré la dissemination de la tuberculose dans les deux poumons. Les signes physiques sont les mêmes, dans toutes les indurations du poumon.

On peut la distinguer du *carcinome primitif unilatéral* du poumon par l'intensité plus grande que ce dernier offre parfois dans les signes fonctionnels (douleur, toux, dyspnée, crachats sanguinolentsj, par les symptômes de compression et surtout par l'engorgement des ganglions du cou et la teinte jaune paille. Mais si ces derniers signes manquent et que les premiers soient peu accusés, si en outre le cancer est accompagné d'excavations, il est impossible de faire une diagnostic différentiel. Il faut se baser alors sur les données étiologiques, sur l'âge du sujet, le carcinome étant plus fréquent dans l'âge moyen de la vie, la pneumonie chronique dans un âge plus avancé.

Dans la majorité des cas, le diagnostic est facile entre la pneumonie lobaire chronique et les dilatations bronchiques ;

je parle bien entendu des dilatations qui ont produit une prolifération conjonctive dans le tissu environnant. Quelques signes sont communs, ainsi le siège dans les lobes inférieurs, le souffle bronchique, les râles à timbre métallique, de la matité au niveau de la partie indurée cependant bien moins marquée que dans la pneumonie lobaire chronique. Mais lorsque dans la dilation bronchique la fièvre existe, elle n'est que passagère, les forces et l'embonpoint sont conservés et l'expectoration se fait par flots et souvent sans effort de toux. Les commemoratifs mettent en outre sur la voie. Dans d'autres cas, le diagnostic différentiel devient très difficile lorsque ces dilatations entraînent la fièvre hectique, qu'elles siègent d'un seul côté et que les signes d'induration sont très prononcés. Il faut alors surtout s'appuyer sur les commémoratifs pour élucider la question.

Dans la pneumonie lobaire chronique, il y a, comme dans la pleurésie partielle chronique, matité absolue, mais dans la première on constate des vibrations thoraciques exagérées et du retentissement de la voix. Pourtant il n'est pas certain que les vibrations thoraciques et la bronchophonie ne puissent faire défaut et cela pourraitavoir lieu selon Charcot[2] lorsque dans la pneumonie il y aurait absence du bruit respiratoire. Dans tous les cas, la gravité bien plus grande des symptômes généraux dans la pneumonie lobaire chronique servira grandement pour établir le diagnostic.

Ce sont encore et surtout les commémoratifs qui permettent parfois de parfaire le diagnostic et d'établir quelle est l'espèce de pneumonie chronique que l'on a à traiter. Cela

1. Charcot, de la pneumonie chronique, thèse citée.

est surtout vrai pour les pneumonies chroniques pleurogènes, car si la sclérose pulmonaire peut avoir pour point de départ l'inflammation de la plèvre, le contraire a souvent lieu et il est difficile de décider si on a affaire à une variété lobaire ou pleurogène. Nous pouvons dire à peu près la même chose de la broncho-pneumonie chronique, car si elle s'accompagne de dilatations bronchiques qui n'existent pas dans la forme lobaire, cette dernière peut être compliquée d'excavations ; cependant lorsque la broncho-pneumonie chronique est avancée, on constate du rétrécissement thoracique, le déplacement du cœur et cela à un degré bien plus marqué que dans la forme lobaire ; mais ce n'est, je le repète, que dans une période ultime, et par conséquent pour établir un diagnostic différentiel, il faut interroger les antécédents pathologiques.

Étiologie. — L'étude des causes de la pneumonie lobaire chronique laisse encore beaucoup à désirer. Selon Heschl, l'intoxication palustre pourrait la produire. Grasset, dans sa thèse inaugurale, rapporte une observation qui lui est personnelle, l'observation XI qui est intitulée : *Fièvre intermittente ancienne, souvent récidivée. Pneumonie aiguë à la fin, qui entraîne la mort.* — A l'époque où il écrivait, la distinction entre les diverses formes de pneumonies chroniques, n'avait pas encore été établie par Charcot, mais il est facile de voir en lisant l'observation, qu'elle se rapporte à une pneumonie lobaire chronique.

On peut en rapprocher l'observation VII de la même thèse qui appartient à Lancereaux et est intitulée : *Cachexie paludenne. Pneumonie chronique. Pigmentation des viscères abdominaux.* Par conséquent, l'affection paludéenne pourrait

produire la broncho-pneumonie chronique et la pneumonie lobaire chronique. Cela n'a d'ailleurs rien que de très plausible, si l'on se rappelle que les accès peuvent prendre la forme de bronchites ou de pneumonies intermittentes; remarquons en outre que cette forme chronique s'établit dans une période avancée de l'intoxication palustre, et que de l'avis de tous les auteurs qui ont écrit sur ce sujet, la cachexie crée une prédisposition toute particulière. Bright a signalé comme cause l'albuminurie et Magnus Huss l'alcoolisme.

On a dit aussi que la pneumonie lobaire aiguë pouvait passer à l'état chronïque, lorsqu'on n'avait pas assez insisté sur la medication antiplogistique; mais Charcot fait remarquer avec juste raison que lorsque les pneumonies aiguës sont traitées par l'expectation, on ne remarque pas qu'elles passent plus souvent à l'état chronique, et lorsqu'il en est ainsi ajoute-t-il c'est qu'elles rencontrent dans l'organisme des conditions particulières qui favorisent leur développement, par exemple la faiblesse de la constitution, un état cachectique amené par des maladies antérieures. En étudiant les pneumonies chroniques récurrentes, nous avons dit que cette lésion permanente de la paroi alvéolaire, que laissait après elle l'attaque aiguë, pouvait être regardée comme une cause d'appel pour les attaques suivantes, nous n'avons donc pas à y revenir.

On a regardé les maladies organiques du cœur comme pouvant être une cause de pneumonie lobaire chronique, cependant rien ne justifie encore cette manière de voir.

La pneumonie chronique lobaire a été très rarement observée dans l'enfance; l'âge moyen et surtout la vieillesse fa-

vorisent son développement. On ne connaît rien sur l'influence du sexe.

Traitement. — Lorsqu'on assiste à la résolution lente d'une pneumonie aiguë chez un individu cachectique, il faut tenter de prévenir le passage possible à l'état chronique et alors deux indications se présentent : 1° Faire résoudre l'engorgement du poumon ; 2° relever les forces du malade. La première sera remplie par de larges vésicatoires appliqués sur la poitrine et la seconde par une médication tonique et reconstituante.

On agira de même dans l'intervalle des pneumonies récurrentes mais ici, vu la lésion permanente, il sera préférable d'appliquer un cautère ou un séton et l'on devra surtout insister sur les moyens hygiéniques, de façon à prévenir dans la mesure du possible les fluxions nouvelles. J'ai déjà parlé des précautions à prendre en faisant le traitement de la forme broncho-pneumonique.

Pour les individus soumis à l'intoxication palustre, le déplacement est évidemment de première nécessité. La maladie étant confirmée, le médecin est réduit à l'impuissance, devant une sclérose qu'il ne peut faire résoudre, et il ne lui reste plus qu'à prolonger la vie du malade en soutenant ses forces et en combattant les complications, diarrhée, hémoptysies, abcès, gangrènes, etc, en somme, à faire de la médecine des symptomes.

CHAPITRE V.

PNEUMONIES CHRONIQUES PLEUROGÈNES. — SYSTÈME LYMPHATIQUE.

Les lésions de la plèvre peuvent retentir sur le tissu conjonctif interlobulaire, en amener la prolifération, et par suite produire une variété de pneumonie chronique, la *pneumonie chronique pleurogène*. En traitant de la division de notre sujet, nous avons considéré, d'accord en cela avec l'opinion du plus grand nombre des anatomistes de notre époque, le tissu cellulaire, les séreuses, les lymphatiques, comme étant les parties constituantes du système lymphatique. Malgré ce que nous en avons dit, il est indispensable que nous entrions encore dans quelques détails qui feront mieux comprendre comment les lésions de la plèvre peuvent agir sur le poumon.

Des relations existent entre la plèvre et les lymphathiques superficiels du poumon qui sont, dit Charcot, situés dans l'espace sous-pleural, à une assez grande distance de la cavité séreuse. Les faits expérimentaux et pathologiques mettent hors de doute les communications qui existent entre ces différentes parties. Dybkowksy faisant, sous la direction de Ludwig, des injections au bleu de Prusse dans la plèvre de

lapins et de chiens, a pu constater dans les espaces intercostaux, l'injection consécutive du réseau lympathique de la paroi costale de la plèvre. Ces expériences s'appliquent aussi à l'homme, ce réseau lymphatique ayant la même disposition chez lui que chez les animaux précités. Pour Dybkowsky, la communication entre la cavité pleurale et le vaisseau lymphatique aurait lieu par des stomates, ce vaisseau étant d'ailleurs en certains points immédiatement au-dessous de l'endothelium. Troisier a constaté le même fait pour la plèvre pulmonaire, dans l'épaisseur de laquelle il a retrouvé des particules du carmin qui avait servi à faire l'injection dans la cavité pleurale. Wagner, Cornil et Ranvier ont pu dans la pleurésie fibrineuse aiguë ou chronique, suivre les dépôts fibrineux de la fausse membrane, jusque dans les lymphatiques superficiels du poumon. En outre Klein à vu les filaments fibrineux de la surface de la plèvre pénétrer par les stomates, jusque dans le réseau lymphatique qui se trouve au-dessous de la plèvre. Les faits expérimentaux et pathologiques établissent d'après Charcot que la résorption du contenu pleural se fait aisément en certains points de la plèvre costale par la voie des lymphatiques et probablement par l'intermédiaire de trous ou pertuis préformés.

Relevons d'un autre côté les relations d'irrigation qui existent entre le poumon et la plèvre par l'intermédiaire des artères bronchiques et des veines pulmonaires, par l'artère pulmonaire dont les réseaux acineux envoient des rameaux à la séreuse. On voit par ces détails anatomiques les liaisons intimes qui existent. entre le poumon et son enveloppe.

L'étude des pneumonies chroniques pleurogènes est de date toute récente, aussi ne se base-t-elle encore que sur un petit nombre d'observations.

ANATOMIE PATHOLOGIQUE. — La plèvre est épaissie, composée de tissu fibreux, formant suivant l'expression consacrée une véritable *coque fibreuse* au poumon; elle présente sa plus grande épaisseur, au sommet et dans les sillons interlobaires surtout au niveau des adhérences qui unissent les lobes entre eux. Elle est très adhérente à la paroi costale. On trouve les cloisons inter lobulaires infiltrées d'éléments embryonnaires; à un degré plus avancé des cellules fusiformes et des fibrilles, et enfin lorsque le tissu fibreux est définitivement constitué des travées fibreuses plus ou moins épaisses qui séparent les lobules entre eux. Cette prolifération conjonctive peut atteindre la paroi alvéolaire; dans les cas de Tapret cités par Charcot, cette dernière lésion était à peine accentuée. Les bronches en général ne participent pas au processus, et lorsqu'on rencontre des dilatations elles sont peu marquées; à moins toutefois qu'il n'y ait complication de bronchite chronique, car dans ce cas la rétraction du tissu conjonctif et l'inflammation bronchique concourent pour augmenter cette dilatation. A un stade avancé, le poumon est rétracté et l'on constate dans les viscères environnants des lésions concomittantes: hypertrophie et dilatation du ventricule droit; emphysème compensateur dans le poumon sain.

Nous avons vu que dans la broncho-pneumonie chronique la première atteinte était portée à la bronche; dans la pneumonie chronique lobulaire, la lésion débute par la paroi alvéolaire; dans la forme que nous venons d'étudier le tissu conjonctif inter-lobulaire est le premier atteint, et cette lésion est prédominante et constitue une véritable *pneumonie fibroïde cloisonnée*, suivant l'expression de Charcot.

SYMPTOMATOLOGIE — Après une pleurésie chronique, le

malade continue à avoir de la difficulté pour respirer. Quelquefois il s'y joint une douleur plus ou moins intense dans le côté. Dans d'autres cas on constate un mouvement fébrile. Donc le mode de début se traduit surtout par de la dyspnée et de l'oppression. Les signes physiques sont ceux de toute induration pulmonaire : matité, respiration soufflante, parfois souffle bronchique et caverneux. S'il y a bronchite concomitante on entend des râles muqueux. A mesure que la maladie progresse, l'oppression augmente et quoique étant continue, elle prend en outre dans certains cas la forme d'accès avec palpitations. Du côté de la cage thoracique, on observe d'assez bonne heure une diminution de volume du côté affecté, les côtes sont immobiles pendant les mouvements respiratoires, il y a une incurvation de la colonne vertèbrale et, d'après Stokes, le grand pectoral est atrophié et l'angle inférieur de l'omoplate s'écarte de la paroi costale. La rétraction du poumon, soulevant le diaphragme, il y a comme conséquence un déplacement des viscères de l'abdomen. Si c'est le poumon droit qui est atteint, il tend à entraîner le cœur de son côté, et à un moment donné on peut percevoir des pulsations à droite. Selon Traube, par suite de l'augmentation de pression dans l'artère pulmonaire et de la rétraction du tissu qui la recouvre, on constaterait dans le deuxième, espace intercostal droit deux soulèvements, le premier ayant lieu au moment où l'artère pulmonaire se dilate par suite de l'entrée de l'ondée sanguine; le second au moment où les valvules sigmoïdes pulmonaires se ferment.

Enfin, consécutivement à l'hypertrophie compensatrice du cœur droit, survient l'insuffisance tricuspide entraînant avec elle l'œdème généralisé et l'asphyxie. Nous rapportons ici

les deux abservations de M. Tapret; elles présentent, comme on peut s'en assurer, de grandes analogies avec celle qui a été publiée par M. Brouardel dans le Bulletin de la Société des hôpitaux (1873).

Vᵉ OBSERVATION.

SCLÉROSE PULMONAIRE CONSÉCUTIVE A UNE PLEURÉSIE.

C. François, domestique, âgé de 48 ans, entre le 24 février 1875 à l'hôtel-Dieu, salle Saint-Raphaël, 6, service de M. Oulmont.

A eu il y a huit ans une pleurésie droite de longue durée. Il n'avait pas jusqu'alors été sérieusement malade. Mais à partir de sa pleurésie il éprouva constamment des tiraillements pénibles dans le côté; il avait l'haleine courte, il s'enrhumait avec une très grande facilité, et les bronchites les plus légères, étaient compliquées souvent d'accès d'étouffements inquiétants.

Il eut pour la première fois, il y a deux ans, dans la région du cœur, une sensation de plénitude accompagnée de palpitations et d'angoisse.

Au bout d'un certain temps il eut de l'œdème péri-malléolaire que le repos faisait disparaitre. Peu à peu cet œdeme devint permanent, il s'étendit et au moment de l'entrée du malade on est enprésence d'une véritable anasarque.

Il entre dans le service pour cette enflure et pour ses troubles cardio-pulmonaires.

État du malade le 24 février 1875.

La face est violacée et bouffie; le tronc et les membres sont infiltrés, la respiration est courte et précipitée; la tête lourde, le sommeil nul. L'anorexie est complète. Pas de fièvre.

L'examen du thorax a permis de constater : *A la vue* les deux moitiés du thorax paraissent asymétriques. Le côté droit est un peu affaissé de l'angle inférieur de l'omoplate à la dernière côte. La moitié gauche est au contraire cylindroïde; le creux sous-claviculaire est effacé; la région mammaire saillante.

L'amplitude des mouvements respiratoires ne semble pas plus accusée à gauche qu'à droite. La sonorité à la percussion est très marquée à gauche sauf au niveau du sommet en arrière.

Dans toute la hauteur du poumon droit, la matité est presque absolue.

Des deux côtés le murmure vésiculaire est en partie masqué par des râles, sibilants en certains points et muqueux dans d'autres. Ces derniers sont plus nombreux à droite; à la base gauche ils prennent le caractère sous-crépitant.

L'inspiration faible à gauche est soufflante à droite, principalement au niveau de la bifurcation des bronches. L'expiration est prolongée des deux côtés. Ces phénomènes stéthoscopiques sont beaucoup plus marqués le matin du côté droit avant que le malade n'ait rien expectoré. Les premiers crachats sont muco-purulents, dans le reste de la journée ils sont blancs et aérés.

Le cœur est augmenté de volume en tous sens. Les bruits sont sourds et un peu prolongés mais aucun souffle intra ou extra-cardiaque ne les accompagnent. De loin en loin on constate quelques faux pas du cœur. Le pouls est rapide et misérable; il ne présente d'autre irrégularité que de petites intermittences correspondant aux faux pas du cœur. Pouls veineux dans les jugulaires et battements rythmiques du foie.

Urine très-albumineuse, fonctions digestives mauvaises.

Diagnostic. — Pleuro-pneumonie chronique du côté droit. Emphysème du côté gauche avec congestion de la base. Catarrhe chronique. Dilatation secondaire du cœur. Asystolie.

Traitement. — Drastiques répétés, ventouses et vésicatoires sur la poitrine. Infusion de feuilles de digitale de 0,25 à 0,50 centigrammes par jour.

Sous l'influence du repos, l'état asystolique s'améliore légèrement; mais bientôt l'hydropisie augmente. Il y a en même temps qu'une ascite considérable, un peu d'hydrothorax à gauche et de l'hydropéricarde.

6 mars. Apparition brusque d'une douleur très intense au niveau des attaches du diaphragme, avec irradiations vers l'épaule et point douloureux au niveau des scalènes du côté droit; orthopnée considérable; phénomènes asphyxiques.

On diagnostique une pleurésie diaphragmatique. — Le même soir plusieurs plaques gangrénenses se montrent sur les deux jambes, la température s'abaisse. Le malade devient somnolent malgré sa gêne respiratoire et meurt dans la nuit suivante.

Autopsie. *Poumon droit.* — Adhérences complètes à la paroi et au diaphragme. Le parenchyme est enveloppé par une coque fibreuse de 4 à 5 mil-

limètres d'épaisseur qui envoit des prolongements dans les seissures interlobaires.

Entre le poumon et le diaphragme des tractus membraneux de nouvelle formation circonserivent de larges alvéoles remplies d'un pus épais et gélatineux.

Le parenchyme pulmonaire est dur, résistant et a perdu son élasticité.

Sur une coupe verticale on voit que le lobe supérieur est complètement sclèreux ; il est gris, ardoisé au sommet et d'un blanc de cartilage dans le reste de son étendue.

Des cônes fibreux partent de la plèvre, s'enfoncent dans le poumon et s'y perdent par leurs extrémités effilées et anastomosées. La transformation fibreuse est si avancée que l'on ne trouve plus que quelques îlots de tissu sain au milieu de la masse scléreuse.

Le parenchyme paraît exsangue.

Dans le lobe moyen cette substitution est beaucoup moins avancée. En dehors d'une zone fibroïde de 3 centimètres le tissu est normal. Dans le lobe inférieur la transformation est seulement en voie d'évolution. Le tissu est congestionné ; des cloisons de nouvelle formation, homogènes et d'un rouge pâle pénètrent de quelques millimètres à la périphérie du poumon et lui donnent un aspect granité.

Au sommet on trouve de petites dilatations ampullaires des bronches et quelques concrétions pierreuses. Dans le reste du lobe, les bronches sont cylindroïdes et un peu élargies ; leur muqueuse paraît congestionnée, fongueuse et ramollie, des pseudo-membranes grisâtres la recouvrent.

Les gros troncs bronchiques sont remplis de mucosités purulentes.

Examen histologique. — Végétation du tissu conjonctif, épaississement des parois alvéolaires avec déformation et aplatissement complet de beaucoup d'alvéoles. Capillaires étouffés en grande partie. Artères d'un certain calibre maintenues béantes par l'adhérence de leur tunique celluléuse. Tissu interstitiel formé de fibrilles conjonctives séparées par des éléments de nouvelle formation et des granulations pigmentaires. Le tissu qui remplace les plèvres est entièrement fibreux.

Poumon gauche. — Emphysème à peu près généralisé. Congestion intense et œdème du lobe inférieur. Liquide dans le péricarde (150 gramme environ).

Cœur : cor bovinum. — Les cavités droites sont toutes deux dilatées et

contiennent des caillots difflnents; la paroi de l'oreillette est amincie, celle du ventricule est hypertrophiée et présente une épaisseur de 15 millimètres. L'orifice auriculo-ventriculaire du même côté est assez dilaté pour permettre l'introduction de cinq doigts. La valvule tricuspide est saine mais très insuffi ante.

Du côté gauche légère hypertrophie du ventricule. La valvule mitrale est festonnée sur ses bords, mais ne paraît pas insuffisante. Orifices artériels à peu près normaux.

Liquide ascitique, jaune rougeâtre très abondant. Foie muscade hypertrophié (2 kil. 450). Reins cardiaques. Intestin très congestionné.

VIe OBSERVATION

SCLÉROSE PULMONAIRE CONSÉCUTIVE A UNE PLEURÉSIE.

Le 5 août 1875 entre dans le service de M. Oulmont, à l'Hôtel-Dieu, la nommée C. B., âgée de 36 ans, qui, la veille au soir, a eu un violent frisson suivi immédiatement de fièvre intense, de point de côté, de toux et de dyspnée.

A son entrée nous constatons facilement tous les signes d'une pneumonie du sommet gauche: sub-matité, vibrations thoraciques un peu exagérées, rôles crépitants fins, souffle tubaire, crachats visqueux, etc.

Potion de Todd, ventouses sèches. — Cette malade a déjà eu il y a trois ans une pneumonie gauche et il y a quinze mois une pleurésie droite : la cage thoracique est affaissée et incurvée du côté droit ; de la submatité et une diminution de l'élasticité de la paroi existent dans toute la hauteur du poumon ; le murmure vésiculaire est très modifié, l'inspiration est un peu soufflante et saccadée et l'expiration faible et prolongée. Au niveau de la bifurcation des bronches dans toute l'étendue d'une zône transversale large de trois travers de doigts, la respiration est sèche, dure, puérile. Quelques râles sonores mêlés de ronchus humides sont disséminés dans tout le côté.

Depuis plus d'un an l'expectoration est abondante ; les crachats sont muqueux ou muco-purulents.

Il y a évidemment un reliquat de pleurésie et peut-être une induration du parenchyme pulmonaire du côté droit.

La matité cardiaque paraît un peu augmentée en largeur ; aucun souffle ne masque ni ne modifie les bruits normaux du cœur : ils sont seulement un peu affaiblis. La pneumonie du sommet gauche gagne dès le lendemain le reste du lobe supérieur : la fièvre devient plus intense et s'accompagne de délire ; la dyspnée augmente ; les crachats prennent une teinte rouge sale de plus en plus accusée, mais restent inodores. — Urine fébrile non albumineuse. Vésicatoire. — Potion de Todd. — Quinquina.

7 août, la malade a eu pendant la nuit plusieurs accès d'étouffement ; les signes stéthoscopiques montrent que la pneumonie s'est propagée au lobe inférieur. La prostration est extrême, le facies asphyxique, et la mort arrive sans nouveau phénomène dans le cours de l'après-midi.

AUTOPSIE. — *Poumon gauche.* — Le sommet est en état d'hépatisation grise. En certains points la moindre pression suffit pour écraser ou même réduire en bouillie le tissu pulmonaire. Dans d'autres on fait sourdre aisément au niveau d'îlots d'un jaune rougeâtre, du pus épais mêlé d'air et de sang. Vers le tiers inférieur du même lobe, on trouve simplement de l'hépatisation rouge : le parenchyme est granuleux, cassant et plus dense que l'eau.

La moitié supérieure du lobe inférieur est seulement congestionnée : le tissu a conservé sa résistance normale ; il est insufflable et reste en suspension dans l'eau. Les ramifications bronchiques correspondant à cette partie du poumon sont restées sèches et ne présentent d'autre altération qu'une rougeur et une tuméfaction légère de la muqueuse.

Poumon droit. — On trouve des adhérences extrêmement résistantes correspondant à toute l'étendue de la paroi thoracique et l'on ne peut détacher le poumon qu'en enlevant totalement la plèvre pariétale. Celle ci forme à sa surface une coque fibreuse é aisse de 3 *millimètres.* La plèvre interlobaire diaphragmatique et médiastine au contraire est restée lisse et ses feuillets sont libres de toute adhérence.

De la face interne de cette coque partent des tractus fibreux grisâtres ou d'un blanc nacré qui pénètrent comme autant d'aiguilles dans le parenchyme. Larges à leur base, ils se perdent insensiblement dans l'épaisseur du poumon à une distance qui ne dépasse jamais trois centimètres et demi à quatre centimètres. Toute la périphérie du poumon sillonnée par ces filons de tissu conjonctif est résistante et crie sous le scalpel. Au toucher on

éprouve la sensation d'un corps induré et inégalement sclérosé. Les bronches sont légèrement élargies ; leur muqueuse d'un rouge violacé est recouverte par place, de mucosités membraniformes.

Au centre et dans toute la portion médiastine et diaphragmatique le tissu pulmonaire paraît sain.

EXAMEN HISTOLOGIQUE FAIT AU COLLÈGE DE FRANCE SUR UNE PORTION DE LA ZÔNE SCLÉREUSE.

Tissu interstitel : Cellules embryonnaires rondes ou fusiformes réunies en colonnes ou groupées irrégulièrement entre ses faisceaux épais de tissu conjonctif. Granulations pigmentaires noires autour des vaisseaux et des alvéoles pulmonaires.

Le tissu conjonctif de nouvelle formation est sillonné de capillaires fins et récents. Les dernières ramifications interlobulaires de l'artère pulmonaire adhèrent par leur paroi adventice au tissu conjonctif circonvoisin qui les maintient béantes.

Les alvéoles pulmonaires sont irrégulièrement aplaties ou bosselées. Elles ont complètement disparu en certains points.

Cœur. Dilatation de l'oreillette et du ventricule droit. Le tissu musculaire de tout l'organe est flasque, les valvules sont saines ; les cavités sont remplies de sang ; un caillot fibrineux décoloré occupe une partie du ventricule gauche et se prolonge jusque dans l'aorte.

Congestion intense du foie et du rein.

DIAGNOSTIC.

Le diagnostic se base en premier lieu sur la préexistence d'une pleurésie chronique. Au début la fièvre qui se montre parfois dans la pneumonie chronique pleurogène pourrait faire croire à une reproduction de l'épanchement, mais l'absence des signes caractéristiques de ce dernier, la possibilité de constater les signes physiques annonçant une induration pulmonaire pourront mettre sur la voie.

Plus tard l'oppression, la matité, le souffle bronchique etc.,

la déformation de la poitrine et enfin, dans une période plus avancée, les phénomènes d'asystolie assureront le diagnostic.

En outre, dans la broncho-pneumonie chronique, on constate les signes de la dilatation des bronches et par conséquent une expectoration qui n'existe pas dans la pneumonie chronique que nous venons d'étudier. S'il se produisait une vomique pleurale le diagnostic offrirait alors de grandes difficultés. Enfin rappelons que la broncho-pneumonie chronique et la pneumonie lobaire chronique peuvent se compliquer d'épaississement de la plèvre. Je ferais remarquer encore que l'étude de cette dernière est loin d'être complète, n'étant basée que sur quelques observations.

MARCHE. TERMINAISONS. PRONOSTIC.

D'après les observations de Brouardel, Tapret et Nothnagel la marche de la pneumonie chronique pleurogène serait assez rapide. Les bronchites intercurrentes constituent une complication très grave. La mort peut être amenée par une complication de pneumonie aiguë atteignant le poumon non lésé, ainsi que cela a eu lieu chez l'un des malades de Tapret. — Le pronostic est très grave.

Pathogénie. — Une pleurésie aiguë peut amener la production d'un exsudat fibrineux dans les alveoles voisins (Rindflersch). C'est la forme de pneumonie superficielle que nous avons désignée dans notre tableau sous le nom de *pneumonie pleurogène superficielle diffuse.* Elle n'est pas seulement consécutive à l'état chronique : l'épaississement des alvéoles voisines de la plèvre, ainsi que celui des traées conjonctives interlobulaires s'observe très fréquemment dans

les pleurésies anciennes ayant amené peu à peu la formation d'une coque fibreuse épaisse autour du poumon. En outre d'après Moxon, Quinquaud, Bélier Heiberg, Longuet, on sait que dans certaines pleurésies purulentes, il y a eu propagation par la voie des lymphatiques, jusque dans le tissu cellulaire environnant les lobules et par suite suppuration [1].

D'après Greenhow[1] si le malade survit il se forme dans quelques cas une pneumonie chronique. Par conséquent rien de mieux démontré que ce mode pathogénique qui trouve un nouvel appui dans les observations de Brouardel, de Fox et de Tapret.

Traitement. — L'épanchement pleurétique empêchant le poumon de se dilater normalement, crée une disposition favorable au développement de la pneumonie chronique pleurogène et cela d'autant plus que, comme nous l'avons déjà dit la prolifération conjonctive interlobaire se produit, avec une assez grande rapidité. La première indication est donc de vider la plèvre de bonne heure. On agira encore dans le même sens lorsque la maladie sera constituée, par l'aérothéraphie, le séjour à la campagne.

Les autres indications sont d'abord de détourner le mouvement fluxionnaire par les vésicatoires, la teinture d'iode les cautères; de soutenir les forces (médication tonique, séjour à la campagne) et enfin de prévenir et de combattre les complications. Je n'ai pas à m'appesantir sur les moyens à employer contre la pneumonie et la bronchite et, a quant à l'hygiène j'en ai déjà suffisamment parlé à propos des autres formes de pneumonie chroniques.

Lorsque l'insuffisance tricuspide apparaît, les moyens propres a relever l'action du cœur doivent être mis en usage.

1. Lancet, 10, 1875, p. 350.

CHAPITRE VI

2e VARIÉTÉ. — PNEUMONIES SANS LOCALISATIONS SYSTÉMATIQUES.

Sclérose du sommet du poumon chez les vieillards. — Sclérose dans le voisinage, d'adhérences, d'épaississements de la plèvre. — Cruveilhier [1] a décrit l'un des premiers le froncement, le ratatinement du sommet du poumon chez le vieillard, s'accompagnant d'une induration mélanique ardoisée. Cette lésion a été depuis décrite par plusieurs auteurs, notamment par Rogée [2] (1839), par Beau [3], qui l'a notée dans 157 autopsies de femmes non tuberculeuses, enfin par Cavasse [4] qui a publié sur ce sujet une thèse intéressante. En somme, ces indurations du sommet sont tellement fréquentes, qu'on serait porté à les considérer comme existant régulièrement chez les personnes âgées. Cependant leur évolution paraît se rattacher le plus souvent à des lésions déterminées Pour Fournet, cette sclérose serait consécutive à des pleurésie

1. Cruveilhier. Voy. *Atlas d'anatomie pathologique* in folio, et *Anat. path.*, t. IV.
2. Rogée. *Arch. de méd.*, 1839.
3. Beau. Étude clinique sur les maladies des vieillards. *Journ. de méd*, 1843.
4. Cavasse. Pneumonie interstitielle du sommet du poumon chez les vieillards, 1868.

circonscrites du sommet, elle se rattacherait aux *pneumonies pleurogènes*. Pour Cruveilhier, Boudet, Beau, Bricheteau, elle serait le reliquat de *tubercules* guéris et ayant subi la transformation fibreuse, opinion vraie pour un très grand nombre de cas, mais non pour tous. Nous ne ferons que mentionner l'explication proposée par Rostan, par Cruveilhier, qui ont pensé que cette lésion du sommet était peut-être due au frottement du poumon sur la première côte. Cavasse, dont la thèse a été inspirée par Vulpian, fait remarquer qu'il existe fréquemment un peu de dilatation des bronches comprises dans l'épaisseur du tissu sclérosé ; il pense que l'ensemble de la lésion est consécutif à une *bronchite chronique* localisée au sommet et se propageant au tissu voisin, donnant lieu, en somme, à une *broncho-pneumonie chronique*. La vérité se trouve évidemment dans ces diverses explications, et il est probable que le processus doit varier souvent suivant les cas. Quoiqu'il en soit, cette altération si fréquente n'est d'ailleurs intéressante qu'au point de vue anatomo-pathologique ; elle ne se traduit par aucun signe clinique important, quelquefois par une légère diminution du murmure vésiculaire (Laënnec), par de la submatité lorsqu'elle est assez étendue. A l'examen histologique Vulpian a trouvé les parois alvéolaires épaissies et infiltrées de pigment, leur cavité remplie de leucocytes et de cellules épithéliales en désintégration granulo-graisseuse. Vulpian décrit en outre, des petits fibromes présentant un tissu kératoïde, assez analogue à celui de la cornée. Müller a vu le tissu sclérieux subir au sommet du poumon la *transformation ostéoïde ;* il a rencontré également des tumeurs ostéoïdes dans les autres pneumonies interstitielles. Ranvier et Cornil signalent, dans leur Manuel d'histologie pathologique, des productions os-

seuses occupant les parois des alvéoles sous forme d'aiguilles ou de masses plus volumineuses.

Des *scléroses localisées* s'observent aussi fréquemment dans le voisinage d'*adhérences* anciennes, d'*épaississements* de la plèvre, etc.... On peut les rattacher aux pneumonies chroniques pleurogènes.

CHAPITRE VII.

DEUXIÈME CLASSE

PREMIÈRE VARIÉTÉ. PNEUMONIES CHRONIQUES SYSTÉMATIQUES, CONSÉCUTIVES, A DES LÉSIONS PULMONAIRES D'ORDRE DIVERS. — BRONCHO-PNEUMONIES PROFESSIONNELLES PNEUMONO-KONIOSES (SYSTÈME BRONCHIQUE).

Les pneumonies chroniques que nous allons étudier ici méritent, à tous égards, notre attention, car elles exercent de grands ravages dans plusieurs classes nombreuses d'ouvriers : ce sont, en d'autres termes, des maladies professionnelles, et, comme telles, d'autant plus dignes d'intérêt qu'il sera de plus en plus possible d'en prévenir le développement par de sages mesures hygiéniques.

Hippocrate et ses commentateurs savaient déjà que certains malades peuvent rejeter des crachats teintés en noir mais ils ignoraient la cause de cet accident et la nature des lésions pulmonaires dont ils ne sont si souvent qu'un des signes physiques. Morgagni, Meforton en parlent aussi bien longtemps après, mais ils ignorent également la nature du pigment expectoré et le confondent avec celui de la mélanose en général.

Laënnec un des premiers, distingue le pigment de la mélanose vraie, pigment que l'on peut retrouver dans *tous* les

organes, de la *matière noire pulmonaire* dont il soupçonne l'origine extérieure et la constitution véritable : « J'ai quelquefois pensé, dit-il, que cette matière pouvait provenir, au moins en partie, de la fumée des lampes et des corps combustibles dont nous nous servons pour nous chauffer et pour nous éclairer » ; mais il ne pousse pas plus loin son investigation.

On peut dire que c'est en Angleterre, le pays de la houille et des grands centres industriels, que la question de l'anthracosis et des lésions pulmonaires consécutives a été plus particulièrement étudiée. Nous nous contenterons de citer ici les noms Pearson (1813), Patissier (1822), Grégory (1831), Marshall (1834), Gibson (1834), W. Stratton (1838), Makellar (1845), W. Cox (1857), etc., etc.; déjà, du reste, en 1777, Ramazzini disait que les statuaires et les tailleurs de pierres peuvent être affectés d'asthme ou de phthisie par suite de l'introduction dans les voies respiratoires de fragments de pierre pointus, qui sautent sous leurs marteaux [1].

En France, Béhier (1837), Rilliet (1838) et surtout Tardieu ont bien étudié les accidents pulmonaires que l'on observe chez les ouvriers exposés par leur profession aux inhalations de particules solides. Tous ces travaux se trouvent admirablement résumés et analysés dans les leçons du professeur Charcot [2] et dans le traité d'hygiène du docteur Proust [3]. Nous ferons à ces auteurs de nombreux emprunts, et nous joindrons à ce chapitre une tres intéressante observation inédite, due à l'obligeance du docteur Letulle, interne lauréat des hôpitaux.

1. Ramazzini, traduct. de Fourcroy, Paris 1777, p. 325.

2. Charcot, *Leçons du semestre d'été*, 1877 : résumé par M. Gombault *in Revue mensuelle*, 1878, p. 369; et *Progrès médical*, 1877 et 1878.

3. Proust, *Traité d'hygiène*, 1877.

C'est Zenker[1] qui a réuni le premier, sous le nom collectif de *pneumono-konioses*, toutes les altérations pulmonaires qui reconnaissent pour cause l'action des particules solides de toutes sortes qui voltigent dans l'atmosphère et qui pénètrent d'autant plus facilement dans les voies respiratoires, que l'on s'expose plus souvent et plus longtemps à cette pénétration.

L'étude des lésions consécutives offre le plus grand intérêt; car, outre qu'il est facile d'en saisir directement la cause, nous verrons que l'on a pu, en grande partie du moins, les reproduire expérimentalement, et confirmer de la sorte les données de la clinique.

Les poussières qui peuvent s'introduire dans les voies respiratoires sont multiples, mais nous ne pourrons, on le comprend, consacrer un chapitre distinct à chacune d'entre elles : une telle étude ne pourrait être l'objet que d'un travail spécial. D'ailleurs, les lésions pulmonaires chroniques consécutives, et qui seules nous intéressent ici, sont, à quelques différences près, les mêmes dans tous les cas, ainsi que nous le verrons dans un instant ; ces lésions sont surtout en rapport avec la durée de leur évolution et le degré d'irritation occasionnée par les particules étrangères.

Les unes, en effet, comme les poussières phosphorées ou arsénicales, possédant des propriétés éminemment toxiques, détériorent rapidement l'organisme sans altérer plus particulièrement les poumons : elles ne nous intéressent nullement ici.

D'autres, au contraire, absolument insolubles (le charbon, la silice, etc.), ou plus ou moins solubles et assimilables,

1. Zenker, *Deutches Arch. fur klinische Medicin*, t. II, 1867.

mais peu ou pas toxiques (l'oxyde de fer, etc.), ont une action surtout locale et peuvent être inhalées pendant de longues années sans que la santé générale soit sensiblement altérée : c'est dans ces cas que nous verrons les lésions pulmonaires évoluer jusqu'à leur période ultime.

ETIOLOGIE.

En tenant compte de l'agent qui est principalement en jeu, Zenker admet trois formes de pneumono-konioses :

1° Les *pneumono-konioses anthracosiques* dues principalement à l'action des particules charbonneuses;

2° Les *pneumono-konioses siliceuses ou chalicoses,* qui reconnaissent pour cause l'inhalation des particules siliceuses;

3° Les *pneumono-konioses sidérotiques*, dont l'agent est l'oxyde de fer.

Cette classification est à peu près complète; nous y ajouterons cependant une quatrième variété qui s'observe chez les ouvriers exposés en si grand nombre aux inhalations des poussières animales (*os, nacre*, *plumes*, *poils*, etc.).

1° *Anthracose pulmonaire.* — La pneumono-koniose anthracosique est incontestablement la plus commune, et c'est elle qui a été la première et la plus sérieusement étudiée. Il est tout d'abord incontestable que partout, mais surtout dans les grands centres industriels, au voisinage des usines à vapeur, tout animal qui respire inhale une certaine quantité de particules charbonneuses. L'anthracose pulmonaire ne serait donc que l'éxagération pathologique d'un fait général. En fait, à Paris par exemple, et ainsi que l'a souvent constaté le professeur Parrot, on peut trouver déjà de l'anthracosis que nous appellerons physiologique avec le professeur Char-

cot, dans les poumons d'enfants âgés seulement de quelques mois. Cette anthracose augmente avec l'âge et elle est toujours très prononcée chez l'adulte et surtout chez le vieillard.

Sans doute, une grande partie des poussières inhalées sont rejetées pendant l'expiration, et c'est même à cette seule condition que nos organes respiratoires doivent la conservation de leur intégrité fonctionnelle; mais un certain nombre de particules restent fixées sur les cellules endothéliales; et nous verrons plus loin qu'elles pénètrent ensuite dans la trame du parenchyme pulmonaire où elles restent invariablement fixées et qu'elles irritent d'une façon d'autant plus effective qu'elles y sont en plus grande quantité.

Ces notions étiologiques, si claires en apparence, n'ont pas, cependant, été admises sans contestation dans la science, et des savants parmi les plus autorisés, comme Andral, Breschet, Wirchow ont attribué une origine hématique à l'anthracose pulmonaire. Henle se faisait tout récemment le défenseur de cette opinion.

Mais Pearson, dès 1813[1], avait déjà bien saisi la valeur des arguments favorables à l'idée d'anthracose d'origine externe; il avait constaté que le pigment pulmonaire augmente avec l'âge, que les animaux domestiques qui vivent peu longtemps et en plein air n'en présentent presque pas, et qu'il n'y en a plus trace dans le poumon des animaux sauvages, fait récemment confirmé par Knauff[2].

Pearson n'avait examiné les poumons qu'à l'œil nu; mais l'emploi du microscope a permis, de nos jours[3], de déter-

1. Pearson, *Philosophical transactions*, London, t. II, p. 265.
2. Knauff, *Virchow's Arch. fur pathologische anatomie*, Bd. 39, 1867.
3. Voir la fig. 3.

miner le siège exact des particules pigmentaires. On a également bien étudié leurs propriétés chimiques et bien constaté qu'elles résistent à l'action prolongée, même à chaud, des acides minéraux, ainsi qu'à celle de la potasse et du chlore. Tout comme le charbon, enfin, elles ne se dissolvent que lorsque, conformément à la méthode de Millon, on les soumet d'abord à l'action de l'acide sulfurique et qu'on ajoute ensuite, peu à peu, de l'acide nitrique.

Ces données fort précises nous dispensent d'exposer en détail les objections des partisans de la mélanose hématique. Une de ces objections consistait a admettre que les particules charbonneuses inhalées ne peuvent arriver jusque dans l'intérieur de l'alvéole pulmonaire; mais nous prouverons le contraire en étudiant l'anthracose expérimentale, et ce sera là, ce nous semble, une démonstration suffisante de l'opinion professée par Pearson et la plupart des pathologistes modernes. Ce fait étant admis, il ne nous reste qu'a signaler rapidement les professions nombreuses qui exposent tout particulièrement les ouvriers à l'inhalation des particules charbonneuses.

Le mémoire remarquable de Tardieu[1] a donné sur les professions des mouleurs et des fondeurs en cuivre, les indications les plus précises. Il est vrai que, depuis lors, la fécule a presque partout remplacé le charbon dans les ateliers de moulage de la fonte; mais les mineurs, les charbonniers, etc., restent exposés aux mêmes dangers, et c'est dans les grands bassins houilliers si nombreux en Angleterre, que l'on observe le plus souvent encore les symptômes de l'anthracose pulmonaire.

1. Tardieu, Etude hygiénique sur la profession de mouleur en cuivre (*Ann. d'hyg. et de méd. lég.*, 2e série, t. II, 1854.

2° *Pneumono-konioses siliceuses* ou *chalicoses*. — La chalicose a été surtout observée chez les tailleurs de pierres, et c'est Wepfer qui a constaté quelle grande mortalité elle entraîne, en Angleterre, parmi ces ouvriers. L'âge moyen parmi eux n'est, d'après cet auteur, que de 24 ans. Les poussières du *marbre*, du *granit*, du *basalte*, du *gneiss*, du *mica*, le polissage de *l'agate*, et surtout, l'empointage des *aiguilles* et l'aiguisage des *armes à feu*, sont également des causes fréquentes de pneumono-konioses siliceuses. Sur dix-neuf autopsies, dont quatre suivies d'analyse chimique, M. Meinel a trouvé dans les poumons de tailleurs de pierre un maximum de 45 p. 100 en silice.

Tantôt la silice, même en grande quantité (cas de Merkel altère peu le parenchyme pulmonaire, tantôt des quantités peu importantes amènent la chalicose (cas de Visconti et Rovida).

John Aldige[1] a publié un cas de pneumonie lobulaire à limite indécise, avec masses indurées d'aspect noirâtre et qui traitées par l'acide azotique donnaient un dégagement abondant d'acide carbonique. Les poumons étaient ceux d'un *potier de terre*, et l'analyse chimique d'un des noyaux fibreux, pratiquée par le professeur Church, donna les résultats suivants. La densité spécifique de cette masse était de 1,06. Elle renfermait 76,37 p. 100 d'eau, 20,90 p. 100 de matière organique, et laissait à l'incinération un résidu minéral de 2,72 p. 100. Cent parties de ce résidu contenaient 47,78 p. 100 de silice, 18,63 p. 100 d'alumine, 5,55 p. 100 de peroxyde de fer, 28,04 d'alcalis et de matières indéterminées. Cette observation est fort intéressante, car c'est la seule dans laquelle on ait déterminé la présence et la quantité

1. Aldige. *Brit and foreign. med. chir. Review*, octobre 1785

d'alumine; élément qui, selon toute probabilité, est spécial à l'anthracose professionnelle des potiers d'étain et tient au maniement des matières argileuses.

On pouvait, d'ailleurs, supposer *a priori*, qu'il y a une chalicose physiologique, tout comme il existe une anthracose physiologique (Analyses de Schmidt et de Didtmann). Le fait a été démontré par les recherches de Küssmaul[1] qui a trouvé des traces de silice dans les poumons d'un enfant de sept mois, tandis qu'il n'y en avait pas du tout dans les poumons des nouveau-nés. Chez l'adulte, la proportion moyenne est de 1 à 2 grammes pour les deux poumons. Riegel[2] reprenant et complétant ces recherches a donné le tableau suivant :

Enfant	de 4 semaines. Silice	0	
—	de 4 mois	2,44 0/0	du poid des cendres.
Adultes	de 47 ans	13,39 0/0	—
—	de 69 ans	16,69 0/0	—

3° *Anthracose sidérotique ou sidérosis.* — C'est dans le mémoire de Zenker que la sidérose pulmonaire a été tout particulièrement bien étudiée. Ce fut, on le sait, dans les poumons d'une jeune femme de 31 ans, employée depuis plusieurs années dans une fabrique de Nuremberg à la fabrication du papier qui sert à couvrir l'or fin, que ce savant anatomo-pathologiste trouva des quantités prodigieuses de poudre rouge d'oxyde de fer. Les deux poumons pesant ensemble 1500 grammes en contenaient de 21 à 22 grammes.

Plus tard, Zenker a également trouvé de la poudre d'oxyde rouge de fer, dans les organes pulmonaires des polisseurs de

1. Küssmaul. *Deutsch, Arch. fur klinische Medicin, Bd.* 1866.
2. Riegel, *Deutsch. Arch. fur klinische Medicin*, t. XV, p. 215.

glaces d'une fabrique voisine d'Erlangen ; et les pneumonies chroniques dues à la sidérose quoique étant encore en petit nombre, sont aujourd'hui très bien connues.

4° Enfin, M. Proust a bien décrit les pneumono-konioses et tous les autres accidents dont nous n'avons pas à nous occuper ici, consécutifs à l'inhalation des *poussières animales*. On les observe sur les ouvriers des deux sexes qui travaillent sur la laine et fabriquent les draps, sur ceux qui dévident les cocons et fabriquent la soie ; enfin les brossiers les coiffeurs, les selliers, les tapissiers, les pelletiers, les chapetiers, etc., sont exposés aux poussières des cheveux et des poils, des plumes ; tandis que d'autres ouvriers inhalent les poussières d'os, de nacre, etc.

Tel est le résumé succint des causes principales des pneumonies chroniques dues à des poussières solides empruntées aux différents règnes. Nous devons actuellement étudier les lésions anatomiques propres à ces inflammations et en énumérer ensuite les symptômes consécutifs.

ANATOMIE PATHOLOGIQUE

Si les causes des Pneumonokonioses sont multiples, on peut dire qu'au point de vue anatomique, les lésions ont la plus grande ressemblance. Il s'agit toujours, en effet, d'une sorte de phthisie fibreuse ou fibro-ulcéreuse à évolution très lente, et dont la description ne nous paraît pas exiger des paragraphes distincts. Nous emprunterons d'ailleurs, les principaux éléments de notre description au cours du professeur Charcot et à l'ouvrage du professeur Proust.

Les auteurs divisent, en général, l'évolution anatomique en trois périodes.

Première période. — Le poumon est simplement parsemé dans toute son étendue, mais surtout au sommet, de dépôts de charbon ou de silice etc, inégalement distribués. Le charbon surtout forme des traînées noires sous la plèvre et dans l'intérieur du parenchyme. Ce n'est encore qu'une exagération de l'anthracose ou de la chalicose physiologiques ; déjà ce pendant, dès cette première période il y a souvent un certain nombre de lobules qui ont été beaucoup plus largement imprégnés.

Ils présentent dans les cas d'Anthracose ou de Siderosis un aspect noirâtre ou rougeâtre généralisé et à l'*examen microscopique*, on constate qu'un certain nombre de cloisons alvéolaires ont été détruites par un travail de résorption qui rappelle assez exactement celui de l'emphysème pulmonaire. A cette période, le poumon a néanmoins conservé sa souplesse naturelle et, ainsi que le remarque le docteur Proust, les bronches examinées dans toute leur étendue ne présentent pas encore de pigmentation charbonneuse.

Deuxième période. — L'élément étranger n'est plus simplement contenu dans l'intérieur des parois alvéolaires ; il a franchi cette faible limite et a pénétré dans le tissu conjonctif péri-vasculaire et péri-bronchique : le dépôt est, en un mot, intra et extralobulaire.

Disons, à ce propos, que la matière noire est, en général, beaucoup plus abondante au sommet et aux bords qu'à la base ; au sommet principalement, elle forme souvent des plaques au niveau desquelles il existe une dépression avec épaississement et froncement de la plèvre. Cette séreuse au niveau du diaphragme, au pourtour du centre phrénique présente, presque constamment, des taches et des lignes noires analogues à celles du poumon. On rencontre ces mêmes

amas de matière noire sur la plèvre costale au niveau du bord des côtes. L'examen microscopique de ces amas ou taches noires démontre qu'ils consistent en de petites houppes reliées à la plèvre par un mince pédicule. M. le professeur Pitres (de Bordeaux) a démontré que la matière charbonneuse qui remplit ces houppes est analogue à celle du poumon [1]. Ces petits organes, disons-le en passant, seraient d'après Knauff, Klein, etc., de nature lymphoïde.

Quoiqu'il en soit le mécanisme de la pénétration des poussières dans l'intérieur du parenchyme n'est pas facilement appréciable. Nos connaissances actuelles sur les propriétés spéciales des cellules épithéliales enflammées nous permettent cependant de supposer que ces cellules englobent les particules étrangères qui pénètrent ensuite dans le tissu conjonctif inter lobulaire. Les mouvements de la respiration doivent aider puissamment à cette progression.

Cherchant à pénétrer le mécanisme de cette migration des particules étrangères, Soyka [2] a cité un cas d'anthracose pulmonaire dans lequel il trouva des granulations charbonneuses dans le foie et la rate, et cela en grande abondance. Ces granulations étaient amassées autour des vaisseaux, en particulier autour des artérioles. Soyka en trouva même dans les vaisseaux, le tissu interstitiel et les tubes urinifères du rein. Ce fait, ajoute-t-il, prouve ce que l'on ignorait jusqu'ici: que les poussières qui flottent dans l'air, peuvent envahir d'autres viscères que le poumon. Mais quel a été le mécanisme de cette pénétration ? — Soyka discute deux hypothèses. D'après l'une, la dissémination se ferait par les organes respiratoires ; d'après l'autre elle débuterait par le tube digestif.

1. Pitres, Bulletin de la *Soc. anat.*, 1876.
2. Soyka, Prager med. Wochenschrift, 1878.

Mais cette dernière hypothèse qui est celle de Villaret est détruite, du moins pour ce qui concerne les poumons, par les expériences de Lewin, Rosenthal, Knauff, Slavjansky, Jus, Ruppert, que nous ne pouvons rapporter ici ; et, d'ailleurs, les glandes mésentériques étaient absolument saines.

Reste la première hypothèse qui seule est admissible. Elle est confirmée par ce fait que l'on trouvait les particules charbonneuses surtout et d'abord dans les vaisseaux. L'auteur pense qu'elles se sont d'abord introduites dans les vaisseaux lymphatiques du poumon ; et cette opinion est bien admissible si l'on réfléchit qu'il existe bien probablement des communications directes entre ces vaisseaux et les espaces conjonctifs *inter* et *intra*-lobulaires. Après avoir ensuite traversé les ganglions lymphatiques, elles seraient déversées par le canal thoracique dans le domaine de la circulation sanguine ; contenues ou non dans les leucocytes, elles pourraient alors sortir des vaisseaux et se répandre dans les principaux viscères.

Appliquant cette opinion à l'origine des maladies infectieuses, Soyka suppose ensuite que c'est par le poumon que s'absorbent les virus et les miasmes. Ce sont là des considérations bien intéressantes ; mais nous n'avons pas ici à le suivre sur ce nouveau terrain. Nous avons tenu, néanmoins, à analyser avec soin ce travail de Soyka, car cet auteur nous paraît avoir étudié, le premier, l'anthracose *généralisée* et ouvert une voie nouvelle aux investigations des anatomo-pathologistes.

Quoiqu'il en soit, et pour en revenir à l'étude de l'anthracose pulmonaire, la trame conjonctive, irritée par la présence des particules étrangères, prolifère et s'épaissit considérablement, au point de tripler et de quadrupler de vo-

lume. Il se fait donc là une transformation fibreuse généralisée de ce tissu, une pneumonie fibreuse rendue caractéristique par le dépôt considérable de matière noire charbonneuse[1]. Sous l'influence de la rétraction fibreuse consécutive, le champ de l'hématose est déjà considérablement diminué. L'organe est, en outre, parsemé çà et là de nodules fibreux, souvent très nombreux, de volume variable et de teinte plus ou moins noire. Ils ne sont plus perméables à l'air, et ne sont plus pourvus que de vaisseaux sanguins dont les parois irritées et sclérosées vont bientôt perdre, à leur tour, leur perméabilité.

C'est ici que commence la *troisième période*. Sous l'influence de ces oblitérations vasculaires, il se fait au centre de ces nodules fibreux un travail lent de résorption encore très imparfaitement connue dans son mécanisme intime, et d'où résulte la formation de cavernes déjà si complètement étudiées dans la thèse d'agrégation du professeur Charcot.

La paroi de ces cavernes ne suppure pas comme dans la phthisie tuberculeuse ; elle sécrète simplement un liquide dans lequel nagent un très grand nombre de particules charbonneuses ou siliceuses. Enfin ces cavités sont souvent traversées, de distance en distance, par des sortes de colon-

1. Nous avons placé les pneumonokonioses dans la classe des broncho-Pneumonies, mais nous devons, à ce sujet, faire ici quelques réserves. Les ouvriers qui aspirent les poussières minérales sont atteints de diverses affections. Le plus grand nombre après avoir présenté pendant quelque temps les symptômes d'une bronchite simple, finit par succomber et à l'autopsie on trouve les poumons envahis à la fois par les poussières et par les tubercules. Chez d'autres les poussières déterminent une bronchite-chronique simple et plus tard une pneumonie chronique. Comme on peut le voir par la description donnée plus haut, des lésions caractéristiques de la broncho-pneumonie chronique, notamment la dilatation des bronches, peuvent faire défaut. Des recherches nouvelles devront donc démontrer à quelle variété de pneumonie chronique il faut rattacher les pneumonokonioses, en supposant que cette variété soit unique.

nettes d'épaisseur variable et formées de canaux bronchiques et vasculaires à parois fibreuses.

Contrairement à ce qui a eu lieu pour la caverne tuberculeuse, la caverne anthracosique peut rester fort longtemps sans communications avec les bronches dont les extrémités ont été oblitérées dès la période précédente. Elle peut même, dans certains cas, se revêtir, au moins par places, d'un épithélium pavimenteux : on s'explique ainsi que des lésions si étendues puissent exister si longtemps sans déterminer des troubles plus considérables, et on comprend, d'après la disposition de ces cavernes, d'après la façon dont elles se produisent, que la maladie puisse, chez certains individus, revêtir une forme presque latente [1].

La plupart de ces lésions existaient dans le fait observé par M. Greenhow et rappelé par M. Charcot. Il s'agit d'un homme de 65 ans, *mineur* depuis son enfance, et à l'autopsie duquel, on trouva « des poumons présentant une teinte générale noire à la surface aussi bien qu'à la coupe, de la surface de section s'écoulait un liquide noir tachant les doigts, cette substance noire ne s'éclaircissait pas par l'action de l'acide nitrique bouillant. Dans le poumon droit, une coque pleurale épaisse entourait une masse solidifiée, dense, ayant la consistance du caoutchouc ou une structure alvéolaire ; au centre existait une caverne à parois déchiquetées, formées par une pulpe noire et contenant dans son intérieur un fragment détaché de substance pulmonaire noire, du volume d'une noisette. Le reste du poumon était noir, mais spongieux. Il n'existait nulle part de tubercules ou de matière caséeuse .... des fragments de ce poumon traités par l'eau

1. Proust, *Traité d'hygiène*, p. 16.

régale laissaient un résidu soluble dans l'acide fluorhydrique, etc., réaction caractéristique de la silice[1] »

Les lésions anatomiques de la *chalicose* ne diffèrent, en rien d'essentiel, des lésions consécutives à l'anthracose. Le professeur Charcot s'appuyant sur les observations de MM. Peacock, Desayvre[2], Hall, Meinel, etc., les a résumées de la façon suivante : les poumons sont farcis de nodule généralement petits, quelquefois volumineux, durs et criant sous le scalpel, et d'une teinte noire d'intensité variable.

Sur des coupes préparées pour l'examen microscopique, on observe : 1° une hypertrophie fibroïde de la gangue conjonctive, avec rétrécissement et oblitération consécutive des alvéoles ; 2° un grand nombre de particules siliceuses reconnaissables à leurs caractères microchimiques et morphologiques, ainsi que des grains nombreux de charbon. Dans un certain nombre d'observations on trouve signalée l'existence des cavernes, indépendantes de toute lésion tuberculeuse.

Signalons enfin quelques-uns des caractères qui permettent de reconnaître les grains de silice. C'est d'abord leur aspect cristalloïde et la manière dont ils réfractent vivement la lumière. Pour ce qui est de leurs caractères chimiques, ils sont faciles à rechercher ; après dessiccation lente, on brûle les nodules fibreux, à l'aide d'un jet de gaz. Le résidu est traité par l'eau régale qui dissout tout ce qui n'est pas silice ; les grains qui ont résisté sont alors placés sur une lame de platine et soumis à l'action de l'acide fluorhydrique qui en détermine la dissolution.

Symptômes. Après avoir étudié les lésions inflammatoires

1. Charcot, leçons résumées par Gombault, *loc. cit.*

2. Desayvre, maladies des ouvriers de la manufacture d'armes de Châtellerault (Annales d'hygiène publique, 2e série, tome V).

chroniques déterminées par l'inhalation des poussières diverses, nous devons tout naturellement rechercher quels sont les symptômes consécutifs à des modifications pathologiques souvent considérables.

Il faut, en général, de longues années, avant que les premiers symptômes de la phthisie anthracosique soient manifestement appréciables; et c'est là, sans aucun doute, un fait des plus intéressants. Il n'est même pas rare de voir l'affection demeurer latente jusqu'à une époque très voisine de la mort. C'est ainsi que dans l'observation empruntée à Greenhow par M. le professeur Charcot, et dont nous avons dejà parlé, le seul fait clinique spécial qui mérite d'être signalé, est le suivant : quelques jours avant sa mort, le malade rendit une quantité considérable de crachats noirs comme de l'encre de chine, et il continua d'en expectorer ainsi 4 ou 5 onces par jour. Cette expectoration particulière n'est point d'ailleurs, chose absolument rare et on la retrouve mentionnée, chez les auteurs anglais, dans un certain nombre d'observations.

Quoi qu'il en soit, on peut, avec Tardieu et malgré les objections de Hirt, diviser les symptômes de l'anthracosis en trois périodes.

1re *période*. Pendant *huit* à *dix* ans, quelquefois davantage les ouvriers mouleurs et mineurs, que nous prendrons pour type de notre description, exercent leur profession sans en éprouver encore les fâcheux résultats.

Le premier symptôme évident est, en général, une sensation de fatigue disproportionnée à la dépense des forces musculaires, sensation de fatigue qui devient d'autant plus nette que l'individu travaille plus longtemps, elle est excessive à la fin de la journée et s'accompagne alors d'un

oppression qui persiste après la cessation du travail, et oblige l'ouvrier à retarder son repas Cette dyspnée d'abord vespérale, devient bientôt habituelle, et les efforts musculaires sont si pénibles que l'individu ne peut continuer l'exercice de sa profession qu'au prix de plusieurs jours de repos par semaine.

A cette période, l'examen de la poitrine fait constater une diminution de sonorité générale, mais surtout appréciable aux sommets. A l'auscultation, le murmure vésiculaire est d'autant plus affaibli que la matité est plus considérable et l'on entend, en général, quelques râles de bronchite disséminés. John Aldige [1] fait remarquer que la poitrine ne s'arrondit pas comme dans l'emphysème; tout au contraire, elle se rétrécit comme dans la phthisie vulgaire. Il a également constaté combien, contrairement à la phthisie, l'hémoptysie est exceptionnelle; il en est de même de la fièvre hectique et des sueurs nocturnes que l'on n'observe, dit-il, que que très rarement.

2me *période.* A mesure que l'affection progresse, la santé générale se trouve de plus en plus sensiblement altérée. Les traits sont altérés, le teint est pâle et plombé, la démarche lente et pénible. Il y a de l'oppression et de l'inhalation presque continuelles. La respiration courte et suspirieuse peut entraîner à la longue d'après Proust, différant en cela d'opinion d'avec Aldige, une voussure de la poitrine telle qu'on l'observe presque toujours chez les emphysémateux de vieille date.

Les malades éprouvent une sensation pénible de constriction à la base du thorax ; ils toussent parfois sans disconti-

1. Aldige, mémoire cité.

nuer, d'autres fois par quintes extrêmement pénibles, s'accompagnant parfois de crachements de sang. Daus tous les cas, ils rendent des mucosités épaisses, visqueuses qui sont souvent parsemées de stries ou de boules noirâtres dans lesquelles on reconnaît, par l'examen miscropique, l'existence de particules de charbon.

Nous arrivons ainsi à la 3me *période* : Les symptômes s'aggravent progressivemnnt ; l'amaigrissement est considérable ; le rétrécissement progressif du champ de l'hématose finit par entraîner des troubles cardiaques : il y a hypertrophie, dilatation du cœur droit, avec troubles mécaniques dans la circulation veineuse du foie et des organes digestifs, d'où diarrhée et œdème consécutifs.

On comprend qu'à cette période les ouvriers ne peuvent plus que difficilement travailler ; c'est à peine s'ils peuvent supporter, de temps en temps et surtout pendant la belle saison, les fatigues d'uue partie de la journée, incapables qu'ils sont, suivant leur expression, *d'arracher une journée* toute entière. Ils meurent enfin dans le marasme, tel qu'on l'observe à la fin de la plupart des affections chroniques cachectisantes. Les symptômes de l'anthracose que nous avions surtout en vue dans la description précédente se retrouvent avec des caractères presque identiques chez les ouvriers atteints de chalicose et de sidérose pulmonaires ; mais souvent aussi, tout comme pour l'anthracose, la maladie peut rester a peu près latente jusqu'au moment de la terminaison fatale.

L'observation suivante recueillie par le docteur Letulle, dans le service du professeur Vulpian, est un bel exemple de siderosis. Nous y joindrons une note relative à l'examen miscroscopique pratiqué par le docteur Déjerine, et les ré-

sultats d'une analyse chimique due à l'obligeance de M. G. Pouchet, préparateur de chimie biologique à la Faculté de médecine.

Sidérose pulmonaire. — Péritonite chronique.

(*Observation communiquée par M. le docteur Letulle, interne du service.*)

Sudrand, cinquante ans, meunier en émeri, entre le 13 novembre 1879, salle Saint Jean-de-Dieu, numéro 25, service de M. le professeur Vulpian, à la Charité.

Cet homme n'avait jamais été malade dans sa jeunesse. Depuis plusieurs années il broie de l'émeri, et respire, par suite de son métier, une grand, quantité de poussière. Il y a huit mois, il a commencé à éprouver des tiraillements d'estomac, et les digestions sont devenues fort pénibles.

A partir de cette époque la diarrhée a commencé à se montrer. Le malade a eu plusieurs selles dans les vingt-quatre heures. Il assure qu'il rendait presque chaque jour, dans ses garde-robes, les aliments tels qu'il les avait pris.

Il y a quatre mois environ, une toux pénible et fréquente s'établit; souvent, dès cette époque, des vomissements survinrent à la suite de quintes de toux violentes.

La diarrhée persistait, malgré différents traitements. Le malade rendit à plusieurs reprises des matières noires. Était-ce un vrai mélœna? était-ce la poussière d'émeri ingérée qui colorait ainsi les selles? La première supposition est beaucoup plus vraisemblable que l'autre, l'émeri s'introduisant presque exclusivement dans les voies respiratoires.

C'est à cette époque que l'appétit disparut. Jusqu'alors le malade mangeait beaucoup, bien qu'il s'amaigrît progressivement. Il se presenta à la consultation de Saint-Louis, où on lui préscrivit le régime lacté: il s'en trouva bien pendant quelque temps. Mais la diarrhée reparut bientôt, l'affaiblissement fit des progrès rapides, et il se décida à entrer à la Charité.

État actuel. Figure amaigrie; il n'y a pas de teinte franchement cachectique, mais le malade est fort pâle. La bouche est mauvaise, l'haleine fétide. Peu d'appétit, diarrhée chronique; cinq à six selles habituellement dans les vingt-quatre heures.

L'abdomen paraît normal, un peu douloureux cependant à la pression, surtout au creux épigastrique où l'on constate une légère matité.

Aucune tumeur appréciable à la palpation méthodique de la région épigastrique ; le *foie* est normal. *Cœur* : bruits réguliers et forts. Léger œdème des membres inférieurs.

L'état des *poumons* est noté avec le plus grand soin : Submatité sous la la clavicule droite, respiration soufflante dans cette même région. Le reste des deux poumons respire à peu près normalement. Les crachats sont peu abondants, muqueux, quelques-uns un peu muco puriformes ; ils n'offrent aucune coloration particulière, noirâtre ou autre.

S'agit-il d'une tuberculose intestinale ou d'un carcinome gastrique ? — M. le professeur Vulpian incline vers cette dernière opinion. — *Traitement* : Diascordium et bismuth. Injection sous-cutanée de chlorhydrate de morphine (2 centigr.).

17 novembre. — La diarrhée est un peu arrêtée, le malade ne va plus qu'une fois par jour à la selle. Lait.

18 septembre. — L'amélioration continue, les garde-robes commencent à être moulées. On continue les injections de morphine. On constate que le foie est volumineux, un peu douloureux. On trouve, sans peine, quelques antécédents alcooliques.

21 septembre. — Hier, deux garde-robes. Ce matin on examine les matières : elles sont diarrhéiques, très liquides, colorées en noir (bismusth). On y trouve quelques parcelles alimentaires non digerées Après avoir mangé, le malade éprouve des pesanteurs d'estomac, des tiraillements et des nausées ; mais il ne vomit pas.

Interrogé chaque jour sur ce qui concerne l'état des organes respiratoires, le malade dit qu'il tousse peu en somme ; les produits de l'expectoration conservent les mêmes caractères : peu abondants, muqueux, non colorés en noir ou autrement.

24 septembre. — Le malade s'affaiblit progressivement ; teinte cachectique plus accentuée.

25 septembre. — La diarrhée reparaît ; les matières sont plus liquides. Douleurs abdominales vers l'ombilic et l'épigastre. La pression y augmente les sensations douloureuses, qui ne sont pas, d'ailleurs, très vives. Le malade parait avoir peu de véritables coliques.

26 septembre. — Toux peu fréquente ; l'examen des sommets pulmonaires a été pratiqué plusieurs fois depuis l'entrée du malade : La matité ne s'est pas accentuée davantage, elle reste même un peu douteuse. On n'entend pas de râles bien nets ni de modifications bien appréciables du timbre et de l'intensité relative des bruits respiratoires.

27 septembre. — On ne fait plus d'injections depuis deux jours, les injections sous-cutanées ayant donné lieu à de la céphalalgie.

1er décembre. — La diarrhée semble vouloir céder; les matières sont moins liquides. Les injections sous-cutanées de morphine sont recommencées.

13 décembre. — Le malade qui était dans le même état depuis le commencement du mois, a eu des vomissements alimentaires hier soir.

Dans la soirée, garde-robe dans laquelle il aurait rendu des grumeaux comparés par lui à du charbon.

Abattement considérable, traits tirés, douleurs spontanées, vives dans la région épigastrique. On constate en ce point une rénitence spéciale, mais il est impossible de pouvoir limiter la tumeur stomacale.

26 décembre. — On ne trouve rien de plus net qu'auparavant par l'examen des viscères thoraciques. La sonorité paraît normale partout, sauf peut-être au sommet du poumon droit. Il n'y a que bien rarement une légère sibilance du murmure expiratoire : habituellement les bruits respiratoires sont tout à fait normaux. Le malade prend une teinte et un amaigrissement cachectiques. La région gastrique est douloureuse. Pas de vomissements, pas de tumeur. Malgré l'absence de ces derniers signes, on croit de plus en plus à l'existence d'une affection cancéreuse intra-abdominale, probablement intestinale. Garde-robes diarrhéiques, noirâtres laissant un dépôt semblable à du noir de fumée (probablement mélæna).

Le malade meurt le 1er janvier à six heures du soir.

Autopsie. — En ouvrant la cavité abdominale on donne issue à une notable quantité de liquide jaune cerenx, un peu trouble, contenant quelques petits flocons fibrineux, blanchâtres. Le péritoine pariétal, surtout au niveau de la paroi abdominale antérieure, est recouvert de minces fausses membranes fibrineuses, d'un jaune bilieux très accusé. Le grand épiploon, un peu épaissi, légèrement rétracté, présente sur sa face antérieure, au voisinage de l'estomac, une large fausse membrane épaisse, rougeâtre, parsemée de taches hémorrhagiques, et notablement adhérente à la séreuse. Au-dessous d'elle, le péritoine est en effet manifestement dépoli, teinté en noir, et fort épais.

L'*estomac* est rejeté profondément à gauche; des fausses membranes épaisses et jaunâtres, assez adhérentes, recouvrent la plus grande étendue de la face antérieure de cet organe. Au niveau de la région pylorique, ces fausses membranes, déjà anciennes, ont une teinte rouge brunâtre très remarquable ; on trouve même sur quelques points de larges taches hémor-

rhagiques étalées sur la séreuse péri-gastrique et recouvertes, la plupart, par des fausses membranes plus ou moins adhérentes et jaunâtres.

L'épiploon gastro-hépatique recouvert lui aussi par un certain nombre de fausses membranes anciennes, est déformé, hosselé. Les saillies qu'il présente sont toutes dues à des masses ganglionnaires profondément altérées. La totalité de l'épiploon ainsi déformé représente une véritable tumeur irrégulière dont le volume peut être évalué à celui du poing.

Tous les ganglions de l'epiploon suivis jusqu'au hile du foie sont dégénérés. La plupart donnent issue, sur les coupes, à un liquide blanc jaunâtre, grumeleux, puriforme, ressemblant au pus des abcès froids cervicaux ganglionnaires, vidés de leur contenu; ces ganglions se transforment en petites cavernes anfractueuses. Quelques-uns sont remplis de masses caséeuses, épaisses, plâtreuses, très friables; aucune d'elles n'a subi la transformation calcaire.

Les autres ganglions de la cavité addominale n'offrent aucune lésion.

Au hile du foie, on examine avec soin les voies biliaires qui sont normales. Le *foie* ne présente aucune autre altération qu'une légère péribépatite ancienne. Le parenchyme hépatique est un peu gras. L'organe pèse 1800 grammes.

L'estomac, l'intestin grêle et le gros intestin ne présentent aucune altération notable. Le *cœur* est gras, dilaté, le myocarde est mou et friable. Valvules normales. Les *poumons* sont lésés d'une manière remarquable. Tout d'abord on constate l'existence d'adhérences pleurétiques anciennes dans toute la hauteur du poumon droit ; ces adhérences unissent intimement la face inférieure du poumon droit au diaphragme. Au sommet droit, quelques petits noyaux indurés, noirâtres, lisses sur les coupes. S'agit-il d'anciens tubercules, ou de masses anthracosiques? c'est ce que l'examen des ganglions du hile nous permettra de dire.

Ce qui frappe par-dessus tout, c'est l'existence d'un œdème pulmonaire bilatéral, très étendu, considérable Dans toute l'étendue des coupes pratiquées largement sur chacun des poumons, le parenchyme pulmonaire offre une *teinte sombre, d'un brun rouillé* véritablement remarquable.

Le liquide qui s'écoule aussitôt, très abondant, un peu spumeux, ne ressemble pas au liquide de l'œdème pulmonaire ordinaire ; il présente une forte *coloration brun rougeâtre* qui rappelle tout à fait la coloration de l'émeri.

Sur quelques points, principalement du côté droit, et aux régions déclives, on trouve quelques îlots indurés; ce sont des noyaux de pneumonie chronique, peu volumineux, d'un gris noirâtre, entourés d'une petite

zône d'emphysème. Les bronches, dans le poumon droit, sont légèrement dilatées.

Les ganglions lympathiques du hile du poumon droit sont gris noirâtres, durs, ils crient sous le scapel.

En ouvrant la trachée on aperçoit, immediatement au-dessous de sa bifurcation, à l'origine même de la bronche droite, deux ulcérations petites, arrondies, larges de deux millimètres environ, très rapprochées, l'une de l'autre (1/2 centimètre). Ces ulcérations occupent la région antérieure de la bronche; chacune d'elles est entourée d'un petit cercle noirâtre qui tranche vivement sur la coloration gris pâle de la muqueuse voisine. Elles sont taillées à pic, et donnent accès dans une petite excavation anfractueuse, large de deux à trois centimètres, immédiatement sous-jacente au squelette de la bronche, et creusée manifestement dans l'épaisseur d'un ganglion péribronchique caséeux, ainsi que le prouve la petite quantité de matière caséeuse qui limite la paroi de la caverne prébronchique.

La plupart des ganglions péritrachéaux sont caséeux.

L'examen histologique des ganglions abdominaux, de l'ulcération bronchique et des poumons a donné les résultats suivants :

a(. *Ganglions de l'épiploon gastro-hépatique.* — Sur les coupes faites après durcissement par l'alcool, la gomme et l'alcool, et colorées au picrocarminate d'ammoniaque, on constate que tous les ganglions a téés sont formés par une coque fibreuse épaisse et dense, dans l'intérieur de laquelle rampent quelques rares vaisseaux, mais où on n'aperçoit aucune masse tuberculeuse, aucune cellule géante. Les amas caséeux ainsi englobés par des travées fibreuses sont constitués par une quantité considérable d'éléments granuleux, très petits, sans forme régulière, mal colores en jaune sombre.

Dans l'intérieur de ces masses caséeuses on n'aperçoit ni vaisseaux, ni éléments cellulaires caractérisés. Toutefois, à un faible grossissement, on retrouve sur toutes les coupes l'aspect particulier aux masses caséeuses. Partout, en effet, où ces masses existent, on voit, disséminés à leur surface, un nombre assez considérable de points brillants, assez gros, rappelant assez bien un gros globule graisseux. Mais si l'on examine avec un fort grossissement chacun de ces points brillants, on constate, sans peine, qu'il s'agit de blocs volumineux, sans apparence cristallin, bien que légèrement anguleux.

Détail important : ces blocs brillants résistent à un certain nombre de matières colorantes. Ils sont à peine teintés en jaune pâle par le picro-carmin. L'acide osmique ne les colore aucunement en noir, ce qui prouve bien que ce ne sont pas des masses graisseuses; d'autre part, le violet de

Paris ne les teint ni en bleu ni en rouge; il ne s'agit donc pas non plus de masses amyloïdes.

b). *Examen microscopique des poumons, pratiqué par le docteur Déjerine.* — Le poumon a été examiné après durcissement dans l'acide picrique, la gomme et l'alcool. Sur les coupes colorées au picro-carmin on constate que l'on a affaire à un poumon atteint de pneumonie interstitielle avec emphysème.

La pneumonie interstitielle est très accusée, les travées interalvéolaires sont très épaissies, et contiennent dans leur intérieur de nombreux noyaux se colorant très vivement par le carmin; les fibres élastiques des cloisons alvéolaires sont très apparentes.

L'emphysème est très prononcé ; non seulement les alvéoles des lobules ont, en général, disparu, mais sur plusieurs préparations les lobules communiquent les uns avec les autres. Les fibres élastiques interalvéolaires si apparentes dont nous parlons plus haut, présentent des surfaces de cassure très nettes, au niveau de leurs points de contact avec la paroi lobulaire. Elles forment du côté de la cavité du lobule, de petits éperons, vestiges des cloisons interalvéolaires préexistantes.

Dans certains points la pneumonie interstitielle est si accusée que tout vestige de la structure lobulaire du poumon a absolument disparu, on trouve alors de petits îlots uniquement constitués par du tissu conjonctif et des fibres élastiques, sans trace d'alvéoles.

Le dépôt de l'oxyde de fer se fait sous forme de granulations entièrement fixes, réunies en masse et siégeant dans toute l'étendue du parenchyme pulmonaire, dans le tissu conjonctif interstitiel hyperplasié, dont nous venons de parler, autour des bronches et autour des vaisseaux ; ces derniers ainsi que les bronches ont des parois fortement épaissies. Il est beaucoup plus abondant dans les points où le tissu pulmonaire est transformé simplement en tissu conjonctif.

La plèvre viscérale est notablement augmentée d'épaisseur; les lymphatiques pleuraux, très nets dans nos préparations, ne nous ont pas paru contenir des granulations d'oxyde de fer.

ANALYSE DES CENDRES DU POUMON.

Le volume et la consistance des poumons étaient très sensiblement normaux.

Cent grammes de poumon humide enlevé 36 heures après la mort ont

laissé 5gr,39 de cendres. Ces cendres sont fortement colorées en brun rouge par de l'oxyde de fer.

Elles présentent la composition suivante, sur 100 parties :

Silice	30,09	85.10
Alumine	34,28	
Peroxyde de fer	20,73	
Chaux et magnésie	traces	
Carbonates, sulfates, phosphates et chlorures alcalins	14,90	

Si l'on rapporte ces quantités au poumon humide pris au moment de l'autopsie, on trouve pour 100 parties de tissu pulmonaire :

Silice	1,62	4.59
Alumine	1,85	
Peroxyde de fer	1,12	
Sels alcalins	0,80	

Le poumon laissant à l'incinération de 0 gr. 6 à 0 gr. 8 de cendres pour cent de tissu humide normal, on voit qu'il reste ici 4 gr. 5 d'une substance minérale dont la composition chimique est identique à celle de l'émeri servant à polir les glaces.

Si l'on prend le chiffre de 1500 gr. comme représentant sensiblement le poids de la masse totale des poumons, les principes constituants des cendres se répartissent ainsi :

Silice	24,30	68.85
Alumine	27,75	
Peroxyde de fer	16,80	
Sels alcalins	12,00	

Soit environ 70 gr. d'émeri dans la totalité de la masse des poumons.

Nous ne saurions mieux terminer cette longue observation qu'en citan textuellement les réflexions suggérées à M. le professeur Vulpian, par ce fait intéressant :

« Il importe de noter d'une façon toute spéciale l'impossibilité où l'on a été,

« pendant la vie, de soupçonner l'état des organes respiratoires, et le peu « de lésions qu'a produit en réalité cette énorme quantité de poussière « d'émeri accumulée dans le parenchyme pulmonaire. L'absence de toute « coloration spéciale dans les produits de l'expectoration mérite une men- « tion particulière.

« La phthisie ganglionnaire thoraco-abdominale était-elle entièrement de « date récente ? Avait-elle son point de départ dans une affection tubercu- « leuse des ganglions abdominaux, datant de l'enfance, momifiée alors, et « réveillée beaucoup plus tard ?.... »

La longue observation que nous venons de rapporter est des plus intéressantes. M. le professeur Vulpian fait remarquer combien les lésions pulmonaires ont été difficilement appréciables du vivant du malade ; et c'est ainsi que les choses se sont passées dans un grand nombre d'observations semblables, comme nous l'avons dit déjà.

Ce qui nous paraît également bien digne d'intérêt, c'est le résultat de l'analyse chimique des organes thoraciques. Le poids de 70 grammes de silice est véritablement colossal ; et si nous y ajoutons encore les 16,80 grammes de peroxyde de fer, nous obtenons un total de 86,80 grammes de poussières étrangères. Nous ne croyons pas que l'on ait rapporté une autre observation où la quantité des poussières, et surtout de silice, ait été plus considérable ; et ce fait démontre bien à lui seul tous les dangers de certaines professions.

Un autre fait important à signaler est la caséification des ganglions bronchiques[1] Dépendait-elle directement de la

1. M. le docteur Letulle a décrit avec soin dans la note jointe à son observation, de petites masses jaunes réfringentes, plongées au sein de cette matière caséeuse et qui résistent à l'action de la plupart des réactifs colorants. Nous ajouterons, à ce sujet, que ces petites masses d'aspect caractéristique se rencontrent bien souvent dans

pneumonokionose sidérotique? Le fait est loin d'être certain et il est probable que quelques ilôts de dégénérescence caséeuse existaient également dans le parenchyme pulmonaire.

DIAGNOSTIC.

Si l'on se rapporte à la description symptomatique que nous venons de faire, on comprendra de combien de difficultés le diagnostic doit être entouré dans un certain nombre de cas. Les observations de Greenhow et du professeur Vulpian en sont, certes, de frappants exemples.

Sans doute, aujourd'hui que l'on connaît bien les caractères anatomiques et cliniques de la pneumonokoniose, on peut songer à cette affection toutes les fois qu'un ouvrier exposé de par sa profession à l'inhalation constante de particules étrangères se présente avec les signes d'une affection plus ou moins latente et progressivement cachectisante. Mais la présence de symptômes évidents du côté des organes pulmonaires peut seule entraîner la conviction. En leur absence, on ne peut avoir que des présomptions.

toute matière caséeuse quelque soit sa provenance. Aux caractères signalés par M. Letulle, il faut joindre la propriété de se colorer vivement en rouge par la purpurine, après que la coupe a séjourné 24 ou 48 heures dans ce réactif, D'autre part si l'acide osmique ne les colore pas en noir, il leur communique, du moins, une teinte grise plus ou moins foncée, de sorte que nous avons probablement à faire là à un protoplasme cellulaire mélangé à une forte proportion de graisse non encore libre de toute combinaison avec les matières albuminoïdes de l'ancienne cellule. Ce fait pathologique est à rapprocher, jusqu'à un certain point, de celui qui est connu en anatomie normale : nous voulons parler de la variété de protoplasma cellulaire intimement combiné avec une certaine quantité de graisse, et désigné récemment par Rauvier sous le nom de *protoplasma myélinique*.

La recherche des *antécédents professionnels* s'impose donc tout d'abord : elle a une importance fondamentale. L'inhalation de poussières diverses aura pu être d'autant plus nuisible que l'individu s'y sera soumis plus longtemps, qu'il aura travaillé dans des ateliers moins bien ventilés et que le dégagement des poussières sera, de par la nature et les conditions du travail, plus abondant.

Ces renseignements précieux étant acquis, on procédera à l'exploration de la poitrine. L'affection que l'on pourrait, sans contredit, confondre le plus facilement avec une pneumonokoniose, est la tuberculose pulmonaire, la longue durée de l'évolution, la généralisation des signes pathologiques à toute l'étendue de la poitrine, et, même, leur peu d'intensité, plaideront en faveur de la pneumonokoniose.

Il est bien évident que le rejet par le malade de crachats parsemés de particules en rapport avec la profession, seraient un apport considérable pour le diagnostic.

Nous ne ferons que signaler le diagnostic différentiel avec la *pleurésie chronique*, la *dilatation bronchique*.

PRONOSTIC ET TRAITEMENT

Le pronostic de la pneumonie chronique due à l'inhalation de poussières diverses est en rapport avec l'étendue et l'importance des lésions des organes respiratoires.

C'est dire que si la guérison est encore possible pendant la première période de l'évolution de ces lésions, elle est beaucoup plus compromise pendant la deuxième période, et à peu près impossible quand la cachexie profonde de

l'individu correspond à une transformation fibreuse pulmonaire plus ou moins généralisée.

Le traitement est donc surtout hygiénique et prophylactique. Il exige, d'une part, que l'on diminue, dans la mesure du possible, l'inhalation des poussières dites professionnelles, soit par la ventilation plus complète des ateliers, soit par la suppression radicale de ces poussières : témoin, la suppression du charbon remplacé par la fécule dans les ateliers de moulage de la fonte ; d'autre part les ouvriers doivent renoncer à leur professions toutes les fois que l'apparition des premiers symptômes morbides peut faire soupçonner le début d'une pneumonie dont l'évolution, peut-être probablement fort lente, n'en serait pas moins fatale.

PNEUMONOKONIOSES EXPÉRIMENTALES.

Nous ne pouvons terminer ce chapitre relatif aux pneumonokonioses sans rapporter brièvement les expériences qui ont été entreprises dans le but de contrôler les données de la clinique.

Les résultats expérimentaux parurent avoir tout d'abord une valeur inverse de celle que l'on s'était cru le droit d'en attendre. Le professeur Charcot a rappelé dans ses leçons l'expérience, peut-être unique, instituée par Cl. Bernard en 1857. Un lapin fut enfermé pendant plusieurs jours de suite dans un sac contenant de la poussière de charbon, et lorsqu'on sacrifia l'animal, on trouva du charbon dans les fosses nasales, mais on n'en rencontra ni dans le larynx ni dans les poumons.

On sait, d'ailleurs, qu'il suffit de déposer sur le pharynx d'une grenouille du charbon en poudre fine pour voir, sous

l'influence des mouvements des cils vibratiles, les particules charbonneuses cheminer et être définitivement rejetées au dehors.

D'autre part, il est certain que des particules charbonneuses introduites dans les voies digestives, peuvent traverser les parois intestinales et se retrouver ensuite dans les ganglions mésentériques, les veines mésaraïques, la veine porte, le foie, le cœur droit et le *poumon* lui-même.

Les expériences de Ersterlen, Mensonide et Donders, Orfila, Ch. Robin, ont déjà démontré le fait depuis longtemps.

Le charbon peut donc arriver jusqu'aux poumons par une voie détournée. Mais ces expériences ne démontraient nullement qu'il ne put y pénétrer directement par les voies respiratoires. De nouvelles recherches étaient donc indispensables.

Parmi les plus intéressantes, celle de Knauff[1] méritent la priorité. Il fit respirer des chiens dans une atmosphère confinée enfumée à l'aide d'une lampe, et il constata qu'en pareil cas les poumons, les ganglions bronchiques et la plèvre sont infiltrés de particules charbonneuses qui, en outre, ne se retrouvent pas ailleurs.

Les expériences de Slaviansky[2], de Ruppert[3] ont abouti à des résultats semblables.

Celles instituées tout récemment par Charcot et Gombault sont recommandables à tous les points de vue, car les lésions anatomiques consécutives ont été exactement semblables à celles qui s'observent chez l'homme. Les animaux, des co-

1. Knauff, *Virchow's Arch*, fur pathologische Anatomie. Bd. 39, p. 67.
2. Slaviansky, *Virchow's Arch*, fur pathologische Anatomie. Bd. 35, p. 326.
3. Rupper, *id.*, 1878.

chons d'Inde, étaient, dit M. Gombault[1], enfermés dans des sacs contenant soit de la poussière de charbon, soit de l'oxyde rouge de fer. Or dans les cas où il s'est agi du charbon, on a pu retrouver le corps du délit tantôt sous forme de granulations fines, tantôt sous forme de fragments volumineux, à bords anguleux, soit libres, soit enclavés dans des cellules d'éphitélium pulmonaire desquamé. Ces expériences ont porté sur six animaux : quatre d'entre eux ont respiré de la poudre d'oxyde de fer ; les deux autres de la poudre de charbon. Chez tous, les particules étrangères avaient pénétré dans les alvéoles et jusque dans les ganglions bronchiques. Chez un animal sacrifié au bout d'un mois, on rencontrait les lésions d'une véritable pneumonie interstitielle: épaississement des parois alvéolaires, rétrécissement de leur cavité, transformation cubique de leur épithélium de revêtement, etc.[2].

Il est donc bien incontestable que non seulement les poussières respirées peuvent s'introduire jusqu'à l'alvéole, mais qu'en outre elles y déterminent des lésions analogues à celles que l'on constate en pareil cas chez l'homme.

Des expériences d'un tout autre genre méritent cependant d'être signalées ici, car elles aboutissent aux mêmes conclusions : nous voulons parler de la section des deux nerfs pneumo-gastriques chez le lapin. On sait qu'il s'en suit une pneumonie aiguë très rapidement mortelle. Ces expériences déjà relativement anciennes et reprises récemment par Friedlander[3] lui ont donné de très intéressants résultats. Si on sectionne, en effet, à l'exemple de cet auteur, non plus les pneumo-gastriques, mais les récurrents, l'animal survit très

1. Gombault, revue citée *in Revue mensuelle*.
2. Voir la Planche.
3. Friedlander *Virchow's Arch*, fur pathologische Anatomie, p. 325, 1876.

souvent à l'opération, et, lorsqu'on le sacrifie à partir de la troisième semaine, on constate l'existence d'une pneumonie interstitielle, avec rétrécissement et déformation des alvéoles et transformation cubique des épithéliums.

Ces résultats sont tout à fait analogues à ceux qu'ont obtenu Charcot et Gombault par des procédés tout différents.

Quelle est donc la cause de ces inflammations consécutives à ces sections nerveuses? Sont-elles dues simplement, comme on l'a soutenu, à la suppression de l'influx nerveux et à des congestions consécutives ou, au contraire, à la pénétration des particules alimentaires et des mucosités dans les voies respiratoires paralysées. Friedlander et nombre d'auteurs se rangent à cette dernière supposition qui, seule, est admissible et qui serait absolument démontrée si, après la section des pneumo gastriques, on empêchait le développement de la pneumonie, en mettant obstacle à la pénétration des aliments et du mucus dans le larynx.

C'est à ce résultat qu'est arrivé Steiner[1]. Il suffirait pour cela, dit-il, d'attacher les lapins opérés sur le dos et de les envelopper de ouate pour empêcher le refroidissement. Ils ont pu vivre de la sorte jusqu'au quatrième jour et les poumons étaient tout à fait sains.

On le voit donc, toutes ces expériences sont bien concordantes et non moins concluantes. La pathologie expérimentale dont le contrôle devient tous les jours plus précieux, confirme de tous points les données de la clinique et nous démontre, comme elle, que toutes les particules étrangères, quelle que soit leur nature, peuvent déterminer l'évolution de pneumonies chroniques qui ont entre elles les plus grandes analogies.

1. Steiner, *Virchow's Arch*, 218-245, 1878.

CHAPITRE VIII

Pneumones lobulaires consécutives aux embolies (artère pulmonaire)

La pneumonie lobulaire est surtout observée dans le cas d'embolies septiques. Dans ces cas, l'embolus ne séjourne point comme un corps inerte dans le vaisseau : il agit sur les tissus environnants, des exsudats se forment dans les alvéoles pulmonaires, les leucocytes y abondent, le processus aboutit à la formation d'abcès et au ramollissement putride. Mais ces inflammations produites par des embolies infectantes n'appartiennent point à notre sujet ; il s'agit ici, en effet, d'un processus qui prend le plus ordinairement une marche aiguë.

L'inflammation du lobule peut aussi succéder à une *embolie simple* ; elle a été signalée par Virchow, Thüngel, Gerhardt, Volz, Luzzato. Mais ce dernier auteur qui vient de publier sur l'embolie pulmonaire[1], un travail très complet montre cependant que cette inflammation n'est pas aussi fréquente qu'on pourrait le croire. On ne peut en douter cependant, et l'inflammation qui se produit dans le voisi-

1. Luzzato. Embolia dell' arteria polmonare. *Annali universali di méd. et di chi.*, 1878.

nage des infarctus, est bien démontrée par l'existence de ces pleurésies sèches ou avec épanchement qui accompagnent l'évolution des infarctus. Luzzato signale ces lésionspleuralets dans dix-huit cas, Hopf dans cinq cas, Jürgensen dans cinq cas. On en trouve aussi plusieurs exemples dans les *Bulletins de la Société anatomique,* et M. Charcot professe depuis longtemps que ces infarctus sont la cause presque unique des pleurésies chez les vieillards. Il est donc difficile de ne pas admettre que des inflammations pulmonaires ne puissent venir compliquer les infarctus; plusieurs des cas qui en ont été publiés ont eu une marche assez rapide. Mais le passage de ces lésions à l'état chronique n'est point douteux dans certains cas. MM. Hérard, Lebert, Pidoux, disent que la pneumonie qui entoure l'infarctus est souvent chronique et interstitielle (Duguet).

CHAPITRE IX

DEUXIÈME VARIÉTÉ. — PNEUMONIES CHRONIQUES SANS LOCALISATION SYSTÉMATIQUES.

Les *corps étrangers* restés dans le poumon déterminent le plus souvent la pneumonie et la suppuration du poumon. Quelquefois ils s'enkystent dans une atmosphère de tissu fibreux, séjournent sans déterminer d'accidents et s'entourent parfois de concrétions calcaires (Velpeau). Mais cette pneumonie chronique enkystante peut manquer. Manec rapporte dans les Bulletins de la Société anatomique (1829) qu'une lame de fer demeura quinze ans dans le tissu pulmonaire resté parfaitement intact autour d'elle.

Abcès. — Le processus inflammatoire qui se développe autour de la cavité des abcès du poumon, peut s'étendre au tissu ambiant et devenir le point de départ d'une hépatisation chronique avec transformation fibreuse ultérieure. Cette pneumonie peut être localisée ou bien se généraliser même à un poumon tout entier.

Dans la premier cas, que la cavité tende vers la cicatrisation ou qu'ouverte dans une bronche elle continue à suppurer, l'induration périphérique la sépare de la partie saine du

poumon et peut se révéler à l'auscultation par les signes qui lui sont propres et dont nous avons déjà parlé. Dans le second cas, à ses signes dont le champ s'élargit de plus en plus viennent se joindre des symptômes de phthisie et ordinairement des symptômes cavitaires.

Gangrène. — Ce que nous venons de dire pour les abcès du poumon, s'applique aux foyers gangreneux, qui peuvent s'entourer comme l'avait dit Laennec d'un cercle de tissu induré d'un pouce ou deux de largeur et au delà duquel le poumon est sain, ou bien qui peuvent devenir le point de départ d'une pneumonie chronique étendue.

Anévrysme. — Ganglions. — Kystes. — Certaines tumeurs extérieures au poumon peuvent aussi l'enflammer chroniquement par une compression et une irritation prolongées. M. le professeur Vulpian nous a remis une note sur un cas de compression du poumon par un *anévrysme* de l'aorte, observé dans le service de M. Marotte. Au niveau du point comprimé, il s'était fait un travail de pneumonie interstitielle qui avait fait disparaître la grande majorité des alvéoles; les cloisons interlobulaires étaient très épaisses. Des lésions semblables peuvent se produire, autour des *ganglions* hypertrophiés contenus dans l'épaisseur du poumon ou situés au hile.

Autour des *kystes hydatiques* du poumon, le parenchyme peut être simplement affaissé. Dans d'autres cas, une pneumonie interstitielle s'établit lentement et l'on peut voir apparaître les signes d'induration : souffle bronchophonie et fréquemment râles tenant à un catarrhe bronchique concomitant. Si le kyste s'ouvre dans les bronches on perçoit tous les signes

d'une caverne, dont la paroi est susceptible de s'enflammer et de suppurer pendant longtemps. Parfois les malades succombent à la fièvre hectique et à la consomption. Dans d'autres cas, les parois du foyer finissent par s'accoler, il se forme une cicatrice fibreuse, comprise elle-même dans une atmosphère de tissu scléreux.

Pneumonie chronique syphilitique. — L'histoire de cette manifestation de la syphilis est de date récente. M. Depaul[1] fut l'un des premiers qui décrivit des lésions pulmonaires spéciales dans la syphilis (1837). Lagneau[2], en 1851, reprit de nouveau cette question, éclairée depuis peu à peu par les travaux de Vidal de Cassis, de Virchow surtout, et de Bœrensprung, Dittrich, Ricord, Follin, Lancereaux[3]. L'excellente thèse inaugurale de M. Landrieux[4] et le livre de Louis Jullien[5] résument et complètent les notions acquises dans cette période de l'histoire de la syphilis pulmonaire.

Ainsi que l'a si bien montré dans ces dernières années M. le professeur Fournier[6], l'action de la syphilis sur le poumon peut être *directe* ou *indirecte* : directe, en provoquant dans son parenchyme l'apparition de productions syphilitiques; indirecte, en produisant progressivement la cachexie et le développement de lésions tuberculeuses.

Nous rejetons immédiatement ces dernières altérations

1. Depaul. Sur une manifestation de la syphilis consistant dans une altération spéciale des poumons. (Bulletin de la Société anatomique, Paris 1837, page 273.)

2. Lagneau. *Th. de Paris.* Maladies pulmonaires causées ou influencées par la syphilis, 1851.

3. Lancereaux. *Traité de la syphilis*, 1866

4. Landrieux. Pneumopathies syphilitiques. *Th de Paris*, 1872.

5. Louis Jullien. Traité des maladies vénériennes, Paris, 1879.

6. Fournier. *Gaz. hebd.*, n° 48, 1875

qui n'appartiennent point à notre sujet. Nous dirons seulement que cette distinction si nettement établie par M. Fournier doit être soutenue, contrairement à l'opinon de certains auteurs et notamment de Virchow, Michaëlis, Foa qui ont cru à la possibilité de la transformation de lésions syphilitiques en lésions tuberculeuses. Quand le tubercule vrai coexiste avec des lésions syphilitiques, c'est que l'individu est affecté des deux diathèses, syphilitique et tuberculeuse (Colomiatti[1]).

Nous sommes d'ailleurs autorisé de par le titre de notre sujet à ne point insister ni sur l'une ni sur l'autre de ces productions diathésiques. Mais dans la syphilis comme dans la tuberculose, il existe un rapport important entre les lésions inflammatoires chroniques simples et les lésions purement diathesiques. Il existe, en effet, suivant M. Fournier, deux ordres de lésions dans la syphilis pulmonaire, les *hyperplasies simples* et les *productions gommeuses*. Chez l'enfant, on observe tantôt une hépatisation blanche (Virchow, Weber), diffuse, tantôt des nodosités de volume variable (Parrot).

Les hyperplasies simples évoluent d'après un processus semblable à celui que nous avons étudié à propos des diverses formes de la pneumonie chronique. Elles aboutissent de même d'abord à l'infiltration par de jeunes cellules, puis à la sclérose des parois alvéolaires, au rétrécissement et à l'oblitération des alvéoles. Ces scléroses sont en général partielles et d'autant mieux circonscrites qu'elles sont plus anciennes. Les foyers qu'elles présentent alors sont grisâtres, calleux, s'accompagnent d'un épaississement de la plèvre

1. Colomiatti. La sifilide nella produzione della tisi (Giorn. Ital. delle malattie veneree e della pelle. Février, 1877). Longuement analysé dans Louis Jullien, Traité des maladies vénériennes Paris, 1879, p. 905.

quelquefois très marqué (péripleurite de Virchow et de Lancereaux), de saillies et de dépressions profondes analogues à celles qui s'observent à la surface du foie syphilitique.

Les productions gommeuses se présentent dans le poumon avec les mêmes caractères que dans les autres organes. Habituellement peu nombreuses et groupées dans un seul poumon, elles subissent les mêmes altérations que partout ailleurs : transformation granulo-graisseuse, ramollissement, ulcération à leur pourtour, finalement ouverture dans les bronches et formation de cavernes susceptibles de se cicatriser.

Il faut insister sur la pneumonie interstitielle qui les entoure et qui forme une zone fibreuse qui les unit au tissu pulmonaire. Souvent cette pneumonie s'associe aux productions gommeuses de manière à occuper avec elles des portions de poumon très étendues.

Nous n'insistons point sur les analogies remarquables qui existent entre ces diverses lésions et celles de la tuberculose pulmonaire chronique. Nous n'aurions peut-être pas parlé ici de ces lésions inflammatoires si leur évolution, leurs caractères spéciaux, les localisations qu'elles affectent par rapport avec les éléments du poumon étaient mieux connus. Dans la cirrhose syphilitique du foie, on sait que la production du tissu conjonctif se fait d'une façon spéciale : soit dans le voisinage, des gommes, soit à distance, la sclérose offre ceci de particulier qu'elle se développe toujours autour des cellules hépatiques qu'elle circonscrit, qu'elle isole les unes des autres et finit par détruire. C'est la cirrhose péricellulaire de M. Charcot, laquelle ne se voit pas seulement autour des gommes, mais qui, dans certains cas de cirrhose syphilitique à marche rapide, s'est développée dans le foie

tout entier, amenant rapidement l'atrophie des cellules et la production des phénomènes d'ictère grave.

Il est évident que si des lésions cirrhotiques aussi nettement systématiques étaient démontrées dans le poumon, nous n'aurions à parler ici de la syphilis pulmonaire chronique que pour montrer les caractères différentiels qui la séparent des pneumonies chroniques simples. Mais c'est un résultat qu'il faut encore attendre des recherches futures. On peut prévoir d'ailleurs que l'obtention en sera difficile, car le processus inflammatoire simple coïncide souvent avec l'évolution des lésions syphilitiques ; les auteurs signalent dans le voisinage de ces dernières, des bronchites, parfois avec dilatation (Lancereaux, Virchow) et même de l'atélectasie (Virchow) et des ilots de pneumonie lobulaire, de date plus ou moins récente (Lancereaux, Colomiatti, Hertz). D'après des recherches histologiques de Colomiatti, les lésions, en somme, ne diffèrent pas de celles qu'on observe dans la pneumonie diffuse chronique simple.

Nous avons en ce moment sous les yeux, un très beau dessin, qui nous a été obligeamment prêté par M. le professeur Fournier, et qui représente la coupe d'un lobe occupé dans ses deux tiers par une pneumonie syphilitique. Le tissu présente une coloration d'un gris jaunâtre ; on voit nettement se détacher sur ce fond des dépôts noirâtres formés par de l'anthracose ; les bronches ne paraissent pas dilatées, leur section est régulière. Au moment de l'autopsie, nous a dit M. Fournier, le tissu pulmonaire présentait tous les caractères physiques de la sclérose du poumon, et l'on ne pouvait distinguer nulle part des nodules gommeux. On voit en outre sur le dessin que ce tissu sclérosé est séparé du tissu sain par un rebord très net et très accusé, caractère

qu'il faut mettre en relief, car il est presque le seul qui, dans ce cas, nous paraisse différencier cette pneumonie syphilitique de l'induration grise de la pneumonie lobaire chronique.

Nous serons très bref sur le chapitre des symptômes des lésions syphilitiques du poumon. Par leur évolution, par leurs symptômes locaux et généraux, elles se rapprochent davantage peut-être de l'aspect de la phthisie commune que de celui la pneumonie chronique. Le début est insidieux : plus tard apparaît la gêne respiratoire, la toux rare, faible, sèche, suivie d'une expectoration catarrhale peu abondante. A la percussion, si les lésions sont superficielles, on peut percevoir des signes d'induration, rudesse de la respiration, respiration prolongée, soufflante ou même souffle bronchique. A la dernière période, on peut observer des hémoptysies plus rares cependant que dans la tuberculose et moins abondantes. L'expectoration devient muco-purulente ou purulente ; l'état général empire, la cachexie et la fièvre hectique apparaissent ainsi que les phénomènes cavitaires. En somme, d'après M. Fournier, dont nous venons de résumer brièvement la description, la marche est plus lente que dans la tuberculose, à moins qu'il n'existe d'autres complications syphilitiques dans d'autres organes : la cachexie apparaît alors plus rapidement. C'est là une des formes de la phthisie syphilitique ; celle-ci peut encore rester latente, ou bien encore il n'y a que des troubles fonctionnels et des signes physiques sans participation de l'état général (Landrieux, Gubler). Bazin est même allé jusqu'à dire que le phthisique syphilitique est un phthisique bien portant. Il nous suffira pour monter l'éxagération de cette parole de rappeler l'observation présentée par M. Fournier à l'Académie de médecine.

Quand il n'existe pas d'autres manifestations syphilitiques

récentes ou anciennes, le diagnostic offre les plus grandes difficultés. Il faut se souvenir que les lésions sont unilatérales et occupent assez rarement le sommet (Fournier, Grandidier[1] Tiffauy[2]); fréquemment on observe un contraste entre la gravité des symptômes locaux et le peu d'intensité des phénomènes généraux; pas d'hérédité morbide; le mode de l'évolution morbide rappelle celui de la phthisie scrofuleuse; enfin, le traitement a ici une importance capitale, on a pu guérir des malades absolument désespérés (Fournier, Langerhans).

Ainsi, aussi bien au point de vue clinique qu'au point de vue anatomo-pathologique, les caractères différentiels qui séparent la tuberculose pulmonaire de la phthisie syphilitique sont très-difficiles à saisir dans certains cas. Il en est de même, on le comprend facilement, pour ce qui concerne la pneumonie chronique simple. Celle-ci s'en distingue surtout par un début moins insidieux; elle peut toujours être rattachée à des accidents aigus anciens; elle ne subit point de modifications sur l'influence d'un traitement anti syphilitique.

Suivant M. Fournier, (communication orale) la pneumonie lobaire est sensiblement aggravée parfois, lorsqu'elle survient chez un syphilitique. Mais on ne sait jusqu'à présent si la syphilis agirait pour provoquer le passage de la pneumonie à l'état chronique.

1. Grandidier. Ueber Lungen syphilis und denn Heilbarkheidt durch Swefilgnellen zu Nenndorfen. Bath. Berliner klin. Vosch. XII, 15, 1875.
2. Tiffauy. Syphilis pulmonaire. *Rev. des Sc. méd.*, avril 1878.

CHAPITRE X

PNEUMONIE CASÉEUSE.

Dans notre division du sujet, nous sommes partis de ce principe, que, la sclérose était la lésion caractéristique des pneumonies chroniques, ajoutant que l'exsudat des pneumonies aiguës ne subissait pas la transformation caséeuse et que si l'opinion contraire avait paru prévaloir un moment, il n'en était plus ainsi depuis les derniers travaux de l'Ecole française. Il est donc indispensable que nous résumions ces travaux pour justifier notre opinion. Nous n'avons pas à faire ici un historique complet de cette question, nous relèverons seulement les points principaux, se rapportant spécialement à notre sujet.

On sait que Laennec, abolissant la distinction établie par Bayle entre la granulation et le tubercule, avait admis « que la matière tuberculeuse pouvait se développer sous deux formes principales, celle de corps isolés (tubercules miliaires, tubercules crus, granulations tuberculeuses, tubercules enkystés), et celle d'infiltrations (infiltration tuberculeuse gélatiniforme, grise, jaune) ; et que, quelle que fût sa forme, elle se présentait à l'origine sous l'aspect d'une matière grise demi transparente, qui devenait jaune opaque très dense et enfin se ramollissait plus tard. Mais cette unité créée par l'illustre inventeur de l'auscultation fut bientôt battue en brèche

par des médecins éminents, parmi lesquels Graves, qui admit que chez un scrofuleux la pneumonie simple peut aboutir « à l'induration et à l'ulcération pulmonaires qui caractérisent la phthisie » et cela, bien entendu, en dehors de l'influence de la diathèse tuberculeuse.

A l'appui de cette manière de voir, Reinhardt apporta en 1850 les résultats de ses examens microscopiques, en affirmant que les éléments qui composent les exsudats des pneumonies aiguës, cellules épitheliales globules de pus, peuvent subir la dégénérescence caséeuse, et que les tubercules, les infiltrations grises et jaunes de Laennec, ne sont qu'une variété de pneumonie.

Virchow, tout en faisant de la granulation grise qu'il appelle tubercule, une production de la diathèse tuberculeuse, admet que chez les scrofuleux les hépatisations inflammatoires peuvent subir la transformation caséeuse. Pour Niemeyer, toute pneumonie peut être suivie de la dégénérescence caséeuse.

Cette dualité sembla devoir conquérir la majorité des opinions. Cependant les divergences ne tardèrent pas à se produire. Hérard et Cornil avancèrent dans leur traité sur la phthisie que lorsqu'on ne rencontre pas de granulation, elles ont pu parfaitement se produire au début et plus tard être méconnaissables au milieu de la dégénérescence caséeuse. Villemin, au congrès médical de 1867, combattit, aussi, pour cette unité : « l'étude anatomique de la tuberculeuse, dit le savant professeur du Val-de-Grâce, tiraillée dans les sens les plus divers par les nombreux travaux qu'a inspirés l'immensité de ce mal, n'a fait qu'accroître l'embarras des pathologistes. C'est surtout à propos de la tuberculisation du poumon que les opinions diffèrent. Mais en

acceptant ce que nous avons essayé de démontrer ailleurs, que le parenchyme pulmonaire est une variété des tissus conjonctifs, nous croyons être sur la voie qui doit ramener les esprits à une conception plus simple, plus vraie, plus pratique et plus conciliante ; car nous pensons qu'il y a lieu de faire un retour vers les idées de notre grand Laennec en faveur de l'unité de la tuberculose, de son essentialité morbide, dont semble nous écarter l'admission de complications et de divisions anatomiques qui n'ont rien de réellement fondé. » D'un autre côté Bouchard dans ses écrits, Chauffard, Pidoux, Hérard, Barth, Béhier, à l'Académie de médecine[1] se prononcèrent contre la dualité. En outre Villemin et Chauveau s'appuyant sur la physiologie expérimentale prouvèrent que la granulation grise et la matière caséeuse ont les mêmes propriétés infectieuses.

Mais c'est surtout à partir de 1872 que parurent les preuves anatomiques, concluant à l'unité. Dans ses *Recherches sur le tubercule et la pneumonie caséeuse* qu'il publia dans les *Archives de physiologie* (mai 1872) Grancher concluait que la granulation tuberculeuse et le nodule de la pneumonie caséeuse ont la même structure ; et confirmant ses premiers travaux, il disait dans sa thèse en 1873 : « La granulation décrite par Virchow n'est qu'un des états anatomiques du tubercule, l'état adulte. Avant d'être une petite tumeur avec trois zones concentriques de cellules, ce tubercule microscopique était une simple accumulation de cellules embryonnaires tantôt ramassée en nodules, tantôt infiltrée, diffusée à travers le tissu pulmonaire. D'autre part les nodules de pneumonie caséeuse ayant la même structure qu'une granu-

1. Bulletin de l'Académie de Médecine

lation tuberculeuse, on doit conclure que la phthisie est représentée par un produit anatomique toujours le même, quel que soit son volume. »

Thaon en 1873 admet que la pneumonie caséeuse est sous la dépendance de la diathèse tuberculeuse. Wilson Fox (1873), Rindfleisch (1875), Malassez (1876) apportent un appui nouveau à la doctrine de l'unité. Enfin dans son cours de 1876 et 1877, Charcot ajoute aux travaux antérieurs, de nouvelles recherches. Pour tous ces auteurs, l'étude microscopique appliquée a la pneumonie caséeuse ou a la granulation grise trouve en dernière analyse, la même unité anatomique. On ne voit pas le tubercule dans la pneumonie caséeuse, dit Charcot, parce qu'il est énorme. Ses noyaux sont formés par une agglomération de tubercules élémentaires. La pneumonie caséeuse ou phthisie pneumonique, est donc caractérisée anatomiquement par des tubercules gigantesques. La granulation grise, le tubercule miliaire, l'infiltration tuberculeuse de Laennec, qui correspond au tubercule *aggloméré* de Charcot, à la pneumonie caséeuse de Reinhardt, de Niemeyer, sont tous formés par l'agglomération en plus ou moins grande quantité de tubercules élémentaires.

Ce tubercule élémentaire est composé de trois zones concentriques : 1° une zone externe formée par des cellules embryonnaires ; 2° une zone moyenne formée de cellules plus volumineuses que celle de la zone externe, *cellules épithéloïdes* et enfin tout à fait au centre une grande cellule, la *cellule géante* dont le protoplasma est grenu et sur les bords de laquelle on voit disposés régulièrement de 20 à 30 noyaux. Ces diverses parties sont unies entre elles par une gangue présentant l'aspect fibrillaire ou réticulé.

Ce qui caractérise ce follicule tuberculeux ou tubercule élémentaire, c'est non pas la présence des éléments qui le composent, puisqu'on peut les rencontrer dans d'autres productions, mais en premier lieu l'arrangement de ces éléments dans l'ordre que nous avons décrit, et qui est spécial au tubercule, et en second lieu, sa forme nodulaire, l'absence de vaisseaux et la tendance à la vitrification ou caséification.

La granulation grise siège un peu partout dans le parenchyme pulmonaire, probablement sur tous les points du système lympathique, tandis que le tubercule miliaire et le tubercule aggloméré que l'on peut réunir avec Charcot, sous la dénomination de *nodule tuberculeux péribronchique* a pour siège primitif les bronchioles d'où il s'étend aux parties limitrophes. S'il était important de faire ressortir l'uniformité de structure de la granulation et du tubercule pour prouver l'uniformité de la diathèse tuberculeuse, il ne l'était pas moins de préciser le point de départ de ce tubercule, car c'est là une principale preuve permettant de rattacher la pneumonie caséeuse à cette diathèse. Rindfleisch le premier a établi que le tubercule miliaire qui est la lésion de la phthisie[1] ordinaire, se localise au début dans le point ou la bronchiole terminale s'évase pour former la vésicule. Charcot, tout en confirmant les résultats de l'habile histologiste, ne croit pas que l'on puisse généraliser ce mode de localisation, car il a observé des agglomérations tuberculeuses sur les bronches d'un certain calibre. Quoi qu'il en soit, il est établi que le siège primitif du tubercule est dans la bronche, d'où il s'étend aux parties voisines, de là le nom de nodule péri-bronchique.

1. Je prends ici le mot phthisie comme synonyme de diathèse tuberculeuse.

Ces données anatomo-pathologiques étant établies, Charcot s'est attaché à démontrer que dans les pneumonies caséeuses la lésion était dès l'origine une lésion tuberculeuse et que par conséquent, il n'y avait pas transformation des produits inflammatoires en matière caséeuse. Pour cela il a pris comme base de sa démonstration, des pneumonies caseeuses aiguës, car ce qui s'applique à ces cas, s'applique *a fortiori* à tous les autres. Son étude a été faite en premier lieu sur une phthisie pneumonique aiguë type dont l'observation avait été recueillie par Maygrier à l'hôpital Saint Antoine ; en second lieu sur un cas de phthisie galopante dont les pièces lui avaient été remises par Landouzy, chef de clinique à la Charité[1].

Dans ces deux cas si on examinait une tranche de poumon à un faible grossissement on voyait que le plus grand nombre de ces nodules s'étaient formés autour d'une bronchiole, d'autres moins nombreux occupaient un acinus. En examinant avec un grossissement plus fort, on constatait à la région centrale une substance homogène d'aspect vitreux et dans laquelle on pouvait reconnaître quelques artérioles qui accompagnaient les bronches, les fibres élastiques de ces dernières et des cavités alvéolaires ; autour de cette zone centrale se trouvait une zone formée de cellules embryonnaires réunies par une gangue conjonctive et au milieu de laquelle se trouvaient rangées régulièrement des cellules géantes, environnées de la zone épithéliale[1]. Par conséquent on avait là un tubercule massif dont le centre avait subi la transformation caséeuse et qui était évidemment formé par la réunion de tubercules élémentaires. Dans le cas où on ne trouve pas de cellules géantes dans un tubercule

1. Voir pour plus de renseignements l'article Phthisie du *Dictionnaire de médecine et de chirurgie pratiques*, de Hanot. Paris 1879, XXVII.

massif, la présence de nodules avec les couches concentriques épithéliales et embryonnaires est caractéristique et n'appartient qu'à une production de la diathèse tuberculeuse.

A côté de ces productions, on peut rencontrer les lésions de la broncho-pneumonie, soit sous forme de splénisation soit sous forme d'hépatisation ; mais les produits inflammatoires ne subissent pas la dégénérescence caséeuse et ne présentent que les altérations granulo-graisseuse ou muqueuse. « Je suis amené à penser dit Charcot que même dans les conditions de de la phthisie aiguë dite pneumonique, la dégénération caséeuse n'a pas l'origine admise par les auteurs. C'est au sein de l'agglomération tuberculeuse et aux dépens même des éléments qui la constituent, c'est-à-dire de la néoplasie embryonnaire, que cette dégénérescence particulière se produit. S'il en est ainsi, l'existence même de cette dégénération des produits d'exsudation pneumonique me paraît tout à fait compromise. Je pense en d'autres termes, qu'il n'est nullement démontré que les produits d'inflammation vulgaire prennent une part sérieuse à la solidification jaune des poumons. » Cette conclusion nous dispense d'ajouter autre chose.

Tubercules de guérison. — Tubercules fibreux. — Phthisie fibroide. — Depuis longtemps on a constaté dans les poumons des tuberculeux, l'existence de productions fibreuses ; Bayle même, se basant sur la prédominance que ce tissu acquiert en certains cas, en avait fait une forme spéciale de phthisie. Ce n'est cependant qu'à partir des travaux de Cornil, Thaon, Grancher surtout que le rôle du tissu fibreux dans la tuberculose a été complètement étudié. « Le tubercule élémentaire, dit-il, présente une double tendance, il peut évoluer au tissu fibreux ou bien à la nécrobiose et à l'ulcération.

Nous avons vu que entre autres zones, le tubercule élémentaire en possédait une extérieure composée de cellules embryonnaires, réunies entre elles par une gangue conjonctive fibrillaire ou reticulée. Or il peut se faire que cette gangue soit atteinte d'irritation inflammatoire subaiguë, qui amène ultérieurement la formation d'un tissu fibreux dans lequel se sont développés des vaisseaux qui s'atrophieront plus tard. Par suite de cette organisation nouvelle, cette zone ne peut plus subir la transformation caséeuse, et elle forme autour de la matière caséeuse centrale une enveloppe qui l'enkyste. Mais en même temps que l'irritation inflammatoire agit sur la zone embryonnaire, elle se communique aux alvéoles voisins dont les parois deviennent épaisses fibreuses, revêtues en même temps par un épithélium cubique. En nous rappelant la description faite pour la broncho-pneumonie chronique, nous voyons que nous trouvons là le même processus.

Ce que nous venons de dire du tubercule élémentaire, s'applique bien entendu au tubercule massif, seulement dans ce dernier on constate encore dans la zone embryonnaire, modifiée la présence de cellules géantes : ce qui conforme le mode de formation de cette membrane fibreuse que nous venons de décrire d'après Charcot.

Cet enkystement amène donc comme l'avait dit Cruveilhier la guérison du tubercule, d'où le nom de tubercule de guérison qui lui a été donné.

Dans d'autres cas, avant que la partie centrale du tubercule ait été atteinte de dégénérescence caséeuse, c'est-à-dire tout à fait au début, la transformation fibreuse s'opère et elle s'étend comme dans les cas précédents aux alvéoles voisins. C'est ce que l'on a appelé le *tubercule fibreux*, qui

se présente sous deux formes : le tubercule miliaire et le tubercule massif. Dans le tubercule miliaire qui est composé de tubercules élémentaires dont on reconnaît les zones et les cellules géantes, la structure est tout à fait fibreuse. Dans le tubercule massif, la périphérie et le centre sont composés de tissu fibreux, mais sans qu'il y ait aucun vestige de transformation caséeuse.

Selon Charcot, il n'est pas admissible que la matière caséeuse se soit résorbée et qu'elle ait été le point de départ de la transformation fibreuse centrale, puisque cette matière caséeuse ne peut subir aucune organisation ; il est plus rationnel de croire que cette évolution a eu lieu avant la dégénérescence caséeuse centrale aux dépens des cellules embryonnaires de la zone externe et de celles qui infiltrent les parois alvéolaires. L'irritation atteint aussi les parties voisines et il se produit un épaississement des espaces interlobulaires et des travées intra-lobulaires, en même temps que les cavités alvéolaires s'oblitèrent par l'épaississement de leurs parois et les productions polypiformes.

Ce tubercule fibreux peut se rencontrer à côté de tubercules évoluant comme à l'ordinaire, mais il peut prédominer ou bien exister presque exclusivement. Dans tous les cas, la prolifération conjonctive comme je l'ai déjà dit s'étend au tissu pulmonaire environnant et l'on a de la broncho-pneumonie chronique. Selon Thaon, dans presque toutes les phthisies tuberculeuses, on rencontrerait la transformation fibreuse limitée à quelques parties du parenchyme. Lorsque le tubercule fibreux prédomine ou existe seul, la broncho-pneumonie chronique s'étend à un lobe ou a presque tout un lobe et on a alors la *phthisie* fibroïde se localisant surtout dans le lobe supérieur et dans laquelle on rencontre : la

dilatation des bronches, des cavernes, des tubercules ordinaires mais surtout des tubercules fibreux, et selon Bard de l'emphysème, qui du moins chez l'adulte serait presque caractéristique. Plus tard atrophie du poumon avec insuffisance tricuspide consécutive.

Cette phthisie fibroïde a été observée chez l'adulte, plus souvent chez les vieillards, presque jamais dans l'enfance.

Son développement est favorisé par les mauvaises conditions hygiéniques et à un moindre degré le rhumatisme, l'asthme et l'emphysème. L'hérédité ne paraît jouer aucun rôle. Les signes spécialement liés à cette forme de broncho-pneumonie chronique seraient, d'après Bard [1], un début généralement lent est insidieux, des hémoptysies dans les premières périodes, hémoptysies pouvant d'ailleurs se répéter dans certains cas pendant le cours de la maladie et enfin l'emphysème qui se développerait de bonne heure.

Les malades ne présentent presque jamais l'état de consomption et la mort est amenée par les accidents d'asystolie. La marche de la maladie étant très lente, il y a lieu de porter un pronostic relativement favorable.

Les cavernes comme les tubercules, peuvent être le point de départ d'une prolifération conjonctive, aboutissant à la formation d'un tissu fibreux qui a surtout été bien étudié par Hérard et Cornil. Ce processus est caractérisé par la production de travées fibreuses inter-alvéolaires, l'épaississement de la cloison des alvéoles et l'effacement consécutif de leur cavité. Ces pneumonies chroniques sont le plus souvent localisées et on les retrouve autour d'anciennes cavernes ou de cavernes guéries, mais elles peuvent s'étendre et envahir même un poumon tout entier.

1. Phthisie fibroïde. Thèse de Lyon, 1879.

APPENDICE

Observation qui nous à été remise par M. Grasset agrégé.

Broncho-pleuro-pneumonie aigue double, passant a l'état chronique. — Sclérose pulmonaire consécutive avec dilation bronchique et emphysème localisé en avant et a gauche.

Troussellier, 78 ans, charpentier, est entré le 6 août 1877 à l'hôpital général. Son père est mort vers l'âge de 75 ans à la suite d'une maladie inconnue, sa mère est décédée à 77 ans subitement, emportée par une attaque d'apoplexie. Il a deux sœurs bien portantes. Lui-même, d'un tempérament sanguin, n'avait jamais été malade. Bossu depuis une dizaine d'années, ayant même été toujours un peu voûté, il présente actuellement une cyphose assez marquée, portant sur les vertèbres dorsales moyennes et inférieures, ainsi qu'un léger degré de scoliose.

Le 16 novembre 1879, il ressent une douleur dans le côté gauche. Il toussait d'ailleurs depuis plusieurs jours ; mais, n'éprouvant ni fièvre, ni diminution d'appétit, il ne se préoccupait nullement de son état. Il ne se présenta même que le 22 à la salle Saint-Charles où il fut placé au lit n° 11. Le point de côté avait augmenté d'intensité ; la toux était devenue plus fréquente, quinteuse, surtout pendant la nuit ; l'appétit avait disparu ; la langue était sale, recouverte d'un enduit blanchâtre, néanmoins la soif était modérée, la chaleur de la peau peu considérable et la respiration à peu près normale. A la percussion, on percevait : de la submatité en arrière dans la moitié inférieure du côté gauche, un son normal dans tout le reste de la poitrine en avant et en arrière ; à l'auscultation, des sibilances dis-

séminées dans toute la poitrine; en avant et à droite, au tiers moyen, un foyer de râles sous-crépitants mêlés de frottements pleuraux; en arrière du même côté, des râles sous-crépitants à la base; à gauche, en arrière, du même côté, des râles sous-crépitants sur toute la hauteur, particulièrement fins à la base où ils se trouvaient mélangés de frottements pleuraux. Tels étaient les symptômes présentés le 23 par le malade à la visite du matin. La veille, au soir, la température axillaire était de 37°,6, le lendemain matin de 38°. Prescriptions : infusion d'ipéca à alterner avec potion alcoolique; sinapismes sur le côté gauche. Le soir, l'état général du malade est bon; il a bien supporté l'ipéca; la peau est chaude, le pouls dur, à 84; la respiration à 28. La température axillaire est de 39°.

24 novembre. — L'état général est excellent. Sous la clavicule droite, respiration supplémentaire; plus bas le foyer de râles sous-crépitants et de frottements s'est étendu vers la ligne axillaire et, à son niveau, on trouve de la submatité. En arrière, submatité des deux côtés, dans la moitié inférieure; les râles sous-crépitants sont plus nombreux à droite qu'à gauche. — Le soir, chaleur mordicante à la peau; 32 respirations, 88 pulsations. Le pouls est toujours énergique, régulier. Langue humide, rouge sur les bords, avec enduit noirâtre sur le milieu. La température axillaire est de 39°,4.

25 novembre. — Le point de côté a totalement disparu. L'expectoration, peu abondantes, fournit des crachats visqueux, jaunâtres. En avant et à droite, la respiration est devenue bronchique. La percussion et l'auscultation fournissent les mêmes signes dans le reste de la poitrine. La peau est fraîche; le pouls dur, à 76. Même traitement. — Le soir, le malade se trouve mieux que les jours précédents; la peau n'est pas chaude et le thermomètre marque 37°,4 à l'aisselle. Le pouls est à 64, la respiration à 30.

26 novembre. — Pendant la nuit, diarrhée abondante. En avant et des deux côtés, on n'entend plus que de gros râles humides. En arrière, il existe toujours de la submatité aux deux bases, plus marquée à droite; mais les râles sont moins abondants et plus gros. Le pouls marque 71; la respiration, 28. La température axillaire est de 37°,5. On supprime l'infusion d'ipéca pour ne laisser que la potion alcoolique. — Le soir, la diarrhée a totalement disparu; la peau est chaude, sèche; la langue est chargée d'un enduit blanchâtre. 66 pulsations; 34 respirations. La température de l'aisselle est remontée à 38°,3.

27 novembre. — Le malade se trouve mieux; mêmes signes à l'auscultation. — Le soir; la peau est chaude, sèche; la température axillaire est de 38°,74 pulsations; 32 respirations.

28 novembre. — La toux a diminué; mais l'expectoration est toujours assez abondante; les crachats visqueux, jaune-verdâtres. Le matin, le pouls est à 70, la respiration à 30; le soir nous comptons 74 pulsations, 32 respirations. On ajoute 30 grammes de sirop de quinquina au traitement.

Les 29, 30 novembre, 1er et 2 décembre, l'état du malade reste sensiblement le même.

3 décembre. — Il commence à se lever dans la journée. A l'auscultation, on trouve en arrière des râles sous-crépitants moyens sur toute la hauteur à droite, dans le tiers inférieur à gauche; la respiration est légèrement bronchique à droite. En avant et des deux côtés, la respiration est supplémentaire. Les vibrations thoraciques sont perçues partout; elles paraissent un peu exagérées à droite et en arrière. — Large vésicatoire en arrière et à droite.

4 décembre. — Même état, 68 pulsations; 28 respirations; la température axillaire est le soir de 37°,2.

A partir de ce moment, Troussellier passe presque toute la journée sur une chaise, au coin du poêle, continuant à tousser et à cracher abondamment. L'état de l'appareil respiratoire se modifie peu; le pouls demeure régulier et peu fréquent.

26 décembre. — L'expectoration est abondante, puriforme; l'haleine, fétide. En avant, son normal, respiration supplémentaire. En arrière, son encore obscur aux bases; à droite, gros râles sous-crépitants sur toute la hauteur, sur la moitié inférieure, à gauche; ils sont plus fins aux bases; la respiration est rude, légèrement bronchique à droite, sibilances disséminées plus marquées à gauche. 70 pulsations, 24 respirations.

8 janvier 1880. — Le malade est à peu près dans le même état; l'expectoration présente les mêmes caractères. Les râles sont toujours plus abondants à droite. L'appareil circulatoire, en bon état, continue à fonctionner régulièrement. Néanmoins, à certains moments, on observe un œdème passager des pieds.

5 février. — Légère diminution des vibrations thoraciques en avant et à gauche, avec sonorité plus accentuée à ce niveau (signes d'un léger emphysème produit par la respiration supplémentaire, la broncho-pneumonie ayant été plus accentuée à droite), la respiration est rude, l'expiration un peu prolongée. En avant et à droite, respiration légèrement bronchique mêlée de sous-crépitants et de frottements disséminés. En arrière, la palpation et la percussion ne fournissent rien d'appréciable. Dans le tiers moyen droit, on trouve un foyer sous-crépitants et de frottements pleuraux qui se propage jusque dans la ligne axillaire, au-dessus la respiration est rude et

mêlée de râles ronflants. A gauche, râles sous-crépitants gros et moyens à la base et souffle bronchique vers le tiers moyen. — L'expectoration est toujours abondante, mucoso-purulente, verdâtre; l'haleine fétide. L'état général du malade est relativement satisfaisant.

9 février. — Le souffle a gagné toute la fosse sous-épineuse gauche. Même état.

Observations qui nous ont été remises par M. le professeur Vulpian.

Bornet (Gabrielle), célibataire, couturière, âgée de 62 ans, née à Loisieux (Savoie). Entre, le 6 juin 1864, dans le service de M. le docteur Vulpian, salle Saint-Thomas, lit n° 3.

Antécédents. Elle a été réglée à 13 ans; la ménopause a eu lieu à 40 ans. Elle a eu, dans son enfance, la petite vérole et la rougeole. A 21 ans, elle a été atteinte de jaunisse; deuxième atteinte il y a dix ans. En 1848, elle a eu le choléra. Elle était autrefois d'une bonne constitution et avait eu une bonne santé jusque il y a trois ans, époque à laquelle elle a commencé à tousser et à maigrir. Elle crachait alors, dit-elle, comme de la mousse, mais elle n'a jamais constaté de sang.

L'affaiblissement a continué l'année suivante et des sueurs assez considérables se sont montrées la nuit sur la moitié supérieure du corps.

L'été dernier, la malade a craché du sang noir pendant un mois. Elle est alors entrée à l'infirmerie à cause de ces hémoptysies.

Le 6 juin 1864, jour de son entrée à l'infirmerie, on constate un peu de matité à droite, avec respiration rude et expiration prolongée. En arrière et à droite, matité prononcée dans toute la hauteur du poumon, avec respiration soufflante caverneuse. Les crachats sont purulents nummulaires, adhérents au crachoir. Il n'y a pas de diarrhée; de temps en temps, elle a des sueurs nocturnes. Elle dort bien.

Elle sort le 8 décembre améliorée. Elle rentre le 15 novembre, salle Saint-Mathieu, n° 12, pour maux d'estomac, dégoût et perte d'appétit. Cela a commencé, dit-elle, depuis qu'elle est sortie de la salle Saint-Thomas et qu'elle n'a plus eu ni vin de Bagnols ni vin de quinquina. Lorsqu'elle mange de la viande, elle éprouve de la lourdeur à l'estomac, des cuissons et des envies de vomir.

De temps en temps, elle a de la fièvre, des sueurs nocturnes. Pas de diarrhée.

Elle tousse beaucoup et ses crachats sont épais, jaunâtres, déchiquetés.

Poumons. A la *percussion*, diminution de la sonorité et de l'élasticité dans les deux sommets. Perte de la sonorité dans toute la hauteur du poumon droit en arrière.

A l'*auscultation*. Respiration caverneuse à gauche, en arrière et au sommet.

A droite, en arrière et au sommet, craquements : bruit comme celui d'une petite soupape ; quelques râles, surtout au niveau de l'angle supérieur de l'omoplate.

En traitant les urines par la chaleur et l'acide azotique elles se troublent légèrement.

L'expectoration est considérable.

Elle s'affaiblit peu à peu, s'amaigrit de plus en plus et meurt ayant mangé jusqu'à l'avant-veille de sa mort, le 25 janvier 1865.

Autopsie le 26 janvier. Taille 1m56. — *Cavité cranienne* : le cerveau pèse 1155 grammes, il ne présente aucune lésion, ni superficielle ni profonde. Les artères de la base ne sont pas athéromateuses.

Cavité thoracique. — Il y a des adhérences assez fortes au sommet et à gauche et très fortes dans toute l'étendue du poumon droit.

Le *poumon droit* a sa plèvre parfaitement épaissie, surtout au niveau du lobe inférieur ; là, elle présente dans une grande partie de son étendue une épaisseur de trois à quatre millimètres. Elle a une structure fibreuse très dense. Les deux feuillets sont confondus.

Une coupe faite dans toute la hauteur du poumon le long du bord postérieur jusqu'au bord antérieur, permet de constater que le lobe inférieur a perdu dans presque toute son étendue la structure normale. Il n'offre qu'un tissu dense, fibroide, coloré par une quantité considérable de pigment pulmonaire, parcouru par les bronches et les vaisseaux. Les bronches ont des parois épaisses, leur membrane muqueuse est peut être un peu gonflée et elle est fortement injectée ; elle contiennent du muco-pus. Elles paraissent aussi dilatées, peut être uniquement parce que les dernières ramifications sont oblitérées par la transformation fibreuse du tissu pulmonaire. Il y a plusieurs cavernes dont l'une pourrait, contenir une grosse noix ; elles sont toutes très rapprochées de la plevre et du bord postérieur du poumon ; leur paroi irrégulière, n'est pas tapissée d'une membrane reconnaissable et est revêtue d'un dépôt grisâtre, sorte de détritus irrégulièrement distribué et peu adhérent ; ces caractères les différencient des dilatations

bronchiques. Il n'y a pas un seul tubercule à quelque état que ce soit dans tout ce lobe inférieur.

Le lobe moyen est peu altéré. Il y a un ou deux noyaux d'altération granulo-graisseuse (la difficulté est de savoir si ce sont des tubercules.

Dans le lobe supérieur, la partie inférieure est saine ou à peu près. Au sommet on constate un froncement du tissu autour d'une bronche; une petite caverne au milieu d'un noyau d'altération granulo-graisseuse; deux ou trois de ces noyaux — on trouve aussi dans un point un petit dépot de matière caséeuse, dépôt qui est allongé et dont la cavité qui le renferme est revêtue d'une membrane lisse (est-ce l'extrêmité d'une bronche oblitérée par cette matière? Est-ce un tubercule caséeux?). On ne trouve à l'exception de ce dépôt et des noyaux granulo-graisseux aucune lésion qui puisse être considérée comme tuberculeuse.

Le poumon gauche ne présente aucune lésion du lobe supérieur, on trouve de la pneumonie chronique limitée. Il n'y a pas de cavernes, on constate la présence de 2 ou 3 noyaux d'altération granulo-graisseuse. Aucun tubercule nettement reconnaissable.

Cœur, poids 220 gr. — Valvules suffisantes. Les valvules sigmoïdes pulmonaires et triompides sont saines. Il y un léger épaississement des valvules du cœur gauche.

Aorte thoracique. — Quelques athéromes.

Cavité abdominale. Foie, poids 930 gr. — A la coupe on trouve un pigmenté jaunâtre; pas de calcul dans la vésicule qui est remplie d'une bile jaune.

Estomac normal.

Rems, — Le microscope permet de constater qu'un grand nombre de tubuli contiennent des granulations graisseuses abondantes. Certains glomérrules de malpighi contiennent aussi des granulations. La solution aqueuse d'iode ne produit rien d'anormal sur les coupes.

Rate. — Normale, de consistance ferme.

Utérus et annexes. — Sains.

Aorte abdammale. — Un peu athéromateuse.

Cette observation inspire les réflexions suivantes à M. le professeur Vulpian : La difficulté de cette observation consiste dans l'embarras que l'on éprouve à décider s'il s'agissait à l'autopsie d'une lésion tuberculeuse, ou bien si l'on a eu sous les yeux une franche pneumonie chronique ulcéreuse.

Le siège de l'altération principale dans le lobe inférieur du poumon droit,

l'absence de véritables tubercules bien caractérisés non seulement au milieu du tissu sclerosé de ce lobe, mais encore dans les deux autres lobes de ce poumon et dans toute l'étendue du poumon gauche, font pencher vers l'idée d'une pneumonie chronique. Cependant, il y avait dans les lobes supérieurs des deux poumons des lésions que l'on pourrait peut-être considérer comme étant de nature tuberculeuse et il se pourrait à la rigueur que la lésion eut eu pour point de départ une première poussée tuberculeuse avec formation de cavernes, puis sub-inflammation consécutive et induration chronique fibroïde du tissu pulmonaire survivant. En tous cas les phénomènes de la dernière période de la maladie et la mort sont dus non à la tubercularisation (si elle a existé) mais à la bronchorrhée et à la diminution du champs respiratoire.

PNEUMONIE CHRONIQUE ET DILATATION DES BRONCHES DU COTÉ GAUCHE. — AFFECTION DU COEUR. — ANCIENNE PÉRITONITE. — HYDRONÉPHROSE, KYSTES HYDATIQUES DU FOIE. — KYSTE SÉREUX DES REINS.

Gay (Françoise-Marie), blanchisseuse, née à Paris, âgée de 86 ans, lit n° 1, salle Saint-Mathieu (service de M. le docteur Vulpian), est entrée à l'infirmerie le 9 novembre 1867 parceque dans la nuit du 7 au 8 elle a eu des coliques très fortes sans diarrhée. Elle a été réglée à 16 ans, s'est mariée à 28 ans et a eu 6 enfants qui sont tous morts. — Elle a un arc sénile très marqué. — Depuis 25 ans elle tousse et est sujette à des étouffements. Elle a en outre depuis plusieurs années des douleurs rhumatismales chroniques. Les articulations des doigts sont à peine un peu déformées.

Au moment de son entrée à l'infirmerie, on constate que la malade est très maigre. L'exploration de la poitrine donne à la percussion une sonorité thoracique un peu exagérée à la base de chaque poumon. — A l'auscultation on trouve une respiration rude aux sommets et des râles muqueux aux deux bases et en arrière.

En percutant le cœur on constate que la matité est un peu augmentée. — L'impulsion est assez forte, la pointe est dejetée à gauche et un peu en bas. — Il n'y a pas de frémissement cataire, mais on entend à la base un bruit de souffle systolique un peu rude, se prolongeant dans l'aorte. A la pointe le premier bruit est un peu altéré, mais on ne constate aucun bruit anormal ; très souvent il y a un faux pas.

Le pouls est un peu large, assez régulier. Les artères radiales ne paraissent pas athéromateuses.

On ne constate rien du côté des carotides, pas de battements.

La bouche est amère, mauvaise, le ventre un peu sensible.

La malade à un eczéma chronique des membres, surtout à la jambe gauche depuis au moins 4 ans ; pas d'œdème.

Lorsque la malade tousse et expectore on trouve une respiration rude et et un peu soufflante, le long du bord postérieur du poumon gauche, les crachats sont très abondants muco-purulents (bronchite chronique avec dilatation des bronches). Pendant son séjour à l'infirmerie il y a de l'exacerbation du rhumatisme articulaire des petites jointures.

Elle sort le 18 janvier 1868 en bien meilleur état.

Toussant beaucoup depuis 7 à 8 jours elle rentre salle Saint-Louis, n° 7, le 20 novembre 1868. — Le lendemain à la visite on trouve en arrière et dans le tiers inférieur du poumon gauche, une matité qui va en augmentant de haut en bas avec perte de l'élasticité. Les vibrations sont presque complètement abolies de ce côté, tandis que de l'autre elles paraissent exagérées. Il y a un peu de bruit skodique en avant et à gauche, à l'auscultation souffle très fort et superficiel en arrière et à gauche. — Expectoration très abondante. Les crachats sont muco-purulents mais aérés, ils sont rendus isolément (jamais, dit-elle, elle n'a rendu des crachats puriformes en abondance, sous forme de vomiques).

Cœur : le bruit de souffle au premier temps s'entend à la pointe et à la base, mais peut être plus à la base.

Matité sous-sternale très augmentée.

26 novembre 1868. — Mêmes signes thoraciques.

27 novembre 1868. — Depuis quelques jours la malade s'affaiblit de plus en plus. Hier elle parlait encore très bien ce matin de bonne heure dit quelques mots. Agonie douce sans grandes souffrances. Cyanose des extrémités mort à 11 heures du matin. — Examinée au moment de la mort : les 2 popilles sont égales, très dilatées = 0,005. Elles ne sont plus contractées, on distingue bien les vaisseaux du fond de l'œil. Les veines sont gorgées de sang. La température centrale, prise dans le vagin est de 38°.

Autopsie faite le 28 novembre 1868. *Cavité cramerine.* Rien de spéciale pour le crane. Pas de neo-membranes. — Les vaisseaux de la base sont un peu atheromateux, mais non oblitérés, on ne trouve aucun kyste spécial des Meninges. — Aucun foyer, ni abcès, ni kyste, dans les différentes coupes du cerveau, du cervelet et de la protubérance. Le cerveau pèse 1200 gr.

Cavité thoracique. — Larynx : rien de spécial.

Poumons. Pas de liquide dans les cavités pleurales. Il y a des adhérences des deux côtés et dans toute l'étendue, elles sont surtout très solides en arrière, en bas et avec le diaphragme notamment à gauche. Les deux poumons pèsent chacun 540 grammes.

Poumon gauche. — A l'extérieur, plèvre épaissie, blanchâtre, fauve, dure par places, épaississements inégaux et irréguliers. Dans quelques points, l'épaississement de la plèvre forme des plaques blanchâtres, laiteuses un peu rétractées, au milieu desquelles se voient des vaisseaux dilatés et non reunis entre eux par des capillaires. On peut enlever à ce niveau des lamelles membraneuses paraissant indiquer des formations néo-membraneuses anciennes.

A la coupe. — Pneumonie chronique occupant tout le lobe inférieur et une très petite partie contiguë du lobe moyen. Le tissu est dense, compacte, résistant complètement à la pression des doigts. *Couleur*, gris ardoisé, la surface de la coupe a un aspect marbré en dessins irréguliers. Ce poumon n'est pas crépitant et à la pression on ne fait sortir aucun liquide spumeux ni sanguinolent.

Sur la coupe se détachent de nombreuses ouvertures de bronches dilatées. Ces dilatations sont cylindroïdes, car en les ouvrant on voit que leur calibre augmenté conserve ses dimensions anormales jusqu'à une très petite distance de la plèvre et là se termine en cul-de-sac sans dilatations ampullaires. La muqueuse est rougeâtre, épaissie, plissée transversalement et cette muqueuse présente les mêmes caractères dans tout le parcours de la bronche jusqu'au niveau du hile.

Il n'y a pas de cavernes. pas de granulations tuberculeuses apparentes dans le poumon ou sous la plèvre.

Poumon droit. — La coupe est différente de celle du poumon gauche, on on ne voit pas de pneumonie chronique ni de dilatation des bronches comparable à celles de l'autre côté. Il y a un peu de bronchite chronique et dans quelques points vers la base on trouve quelques bronches dilatées, mais sans trace de pneumonie chronique avoisinante.

Cœur. — Volume relativement petit. Hypertrophie concentrique assez considérable du ventricule gauche; un seul doigt peut être introduit dans la cavité et ce doigt y est serré au dessous de l'anneau aortique. Pas d'insuffisance aortique.

La valvule mitrale offre des plaques scléreuses jaunes un peu dures, vers l'union du myocarde, à ce niveau. Sur le muscle il y a une sorte de dos d'âne et un peu d'endocardite. Rien de spécial dans le cœur droit. Pla-

ques laiteuses sur le périeardе. On trouve sur l'aurieule droit des vaisseaux dilatés et de petits anévrysmes arrondis ayant la grosseur de grains de poudre.

Aorte. — Plaques scléreuses, sur la face externe on voit une injeetion très vive et par places des eechymoses noirâtres de la largeur d'une pièce de 50 centimes. Près de ces eechymoses il y a un laeis vaseulaire considérable.

Cavité abdominale. — Traces de péritonite ancienne, on constate des adhérences entre quelques anses intertinales et avec la paroi abdominale; entre la face eonvexe du foie, la vésicule, le gros intestin et le diaphragme; et enfin entre la rate et le diaphragme, la eapsule ne peut être détaehée et il faut pour enlever la rate, l'énucléer.

Reins. — Ils sont tous les deux eouverts de petits kystes très nombreux. Le rein gauehe est très allongé et sa longueur diffère de celle du rein droit, environ de 3 centimètres. Il présente sur les parois des kystes volumineux (kystes à contenu séreux et un peu coloré en brun); en même temps on trouve de la fluetuation et de l'hydronephrose. Une coupe de ee rein montre une dilatation énorme du bassinet et des ealices, formant une vaste poche contenue dans le hile du rein et qui par les caliees forme des diverticules dans la substanee cortieale; au niveau des pyramides de Malpighi dont les sommets sont déprimés. Cette poehe membraneuse, à eontenu jaune séreux, liquide, se termine dans l'extrémité inférieure du rein par une petite poche à parois plus résistantes et qui semble être formée par l'uretère oblitéré et entouré d'une masse de tissu blanehâtre et comme fibreux (peut-être y a-t-il en autrefois abeès et cieatriee avec oblitération de l'uretère).

Rate. — Petite et un peu friable.

Utérus. — Antéflexion. Il n'y a plus de eul-de-sae vésieo-utérin, la face antérieure de eet organe étant unie par des adhérences totales à la face postérieure de la vessie. Il est petit, l'orifiee supérieur du eol est tout à fait rétréei, il eontient un liquide jaunâtre; on ne eonstate pas de traces d'aneiens foyers enkystés.

Vessie. — Rien à noter.

Foie. — Le foie modérément volumineux offre dans son lobe droit à la partie moyenne et à la face supérieure. près de son bord postérieur, un épaississement de la capsule de Glisson et du péritoine qui sur ce point est rétracté. Il y a à ce niveau, une sorte d'état bombé, proéminent, assez circonscrit, qui par la palpation donne une sensation de fluctuation très nette, de sorte que sans avoir rien enlevé des surfaces hépatiques on

peut songer à une collection enkystée devait exister dans l'intérieur du foie et siégeant vers la partie moyenne et supérieure. En effet en écartant une couche très mince (3 millimètres à peine) du tissu hépatique, on tombe sur un kyste de la grosseur du poing, logé dans la glande même et qui dans le point où le péritoine était froncé, rétracté, déprimé, n'était pourtant séparé de lui par aucune substance glandulaire. Il ne se trouve séparé de la face inférieure du foie, dans la partie postérieure du sillon antéro-postérieur droit, que par une couche très mince de 1 millimètre environ de tissu glandulaire. Les veines sus-hépatiques et les canaux biliaires se trouvent comprimés par les parois de ce kyste et ont perdu leur perméabilité; quelques veines rampent sur la surface de la poche et s'y ramassent, leur cavité paraît oblitérée. Cette poche kystique est en certaines places comme bridée, étranglée par les vaisseaux qui s'étalent en s'aplatissant sur elle. A côté des vaisseaux se voient des canaux bilaires qui les longent. Une grosse veine sus-hépatique qui est collée sur la poche kystique et qui s'aplatit en ruban épais de plus d'un centimètre de long, la bride un peu dans une longueur de 4 centimètres environ. Elle est imperméable dans les points où elle est aplatie, mais redevient libre et reprend son calibre au delà et au deçà. La coque qui est parcourue par quelques petits vaisseaux sanguins est dure, opacifiée mais non calcifiée. Sur tous les points la fluctuation est sensible.

On remarque très nettement que sur plusieurs points la surface extérieure du kyste est absolument séparée du tissu hépatique, par une couche mince de tissu conjonctif. On peut aussi étudier facilement le kyste sans énucléer la glande hépatique, car il n'y a que des traces de petites adhérences entre les deux parois isolantes.

Si l'on insise la poche, il ne s'écoule aucun liquide, mais en pressant on fait sortir une boue analogue à du miel sale, de coloration vert jaunâtre, mêlée de membranes demi transparentes blanchâtres, grisâtres.

Ces membranes ressemblent à celles d'acéphalocystes. On s'en assure déjà facilement en les lavant à grande eau, ce qui leur rend en partie leurs caractères primitifs. Examinées au microscope on trouve ces membranes striées, anhystes, d'aspect vitreux (stries caractéristiques). Dans la boue et et dans quelques points il y a une matière fine granulée, de couleur rouge ou jaune oceux. Les granulations sont irrégulières, arrondies, à demi transparentes, rouge sombre sandragon, analogues à de l'hématoidine amorphe; au milieu d'elles on remarque des *crochets* isolés très nets, et à petites dimensions (par points ils sont en petits amas). En outre on trouve des petits calculs brun-noirâtres, très friables, paraissant formés par du

pigment biliaire. On constate la présence de cristaux de leucine, de cholestérine et des écussons formés d'aiguilles en groupes radiés.

Une partie de cette boue granulée, mise en contact avec de l'eau, se délaye et ce liquide traité par l'acide sulfurique et le sucre donne une teinte sandragon tirant vers le brun (il est vrai que cette boue athéromateuse contient des cristaux de cholestérine).

La boue mise en contact avec l'acide nitrique donne une teinte vert sale.

On n'a essayé la matière dans de l'eau, par le liquide de Barreswil que le 3 janvier. On n'a obtenu aucune réaction, sauf un changement de coloration de ce liquide qui passe au violet. Pas de réduction.

Il paraissait y avoir dans cette boue des globules pyoides.

La nature des substances trouvées dans ce kyste porte à penser que des matières biliaires ont dû pénétrer à une époque antérieure et peut-être est-ce cela qui a tué les échinocoques et les acéphalocystes et déterminé la tendance à la guérison que prouve l'état du contenu.

TABLE

—

INTRODUCTION. 3

CHAPITRE I. — Bronches et lobule pulmonaire. 5

CHAPITRE II. — Division du sujet. 16

CHAPITRE III. — **Première classe :** Pneumonies primitives ou secondaires *simples*. 24

Première variété. Pneumonies systématiques . . . 24

1° Dilatation des grosses bronches avec induration périphérique, broncho-pneumonie des grands espaces. 24

2° Broncho-pneumonie chronique. Pneumonie lobulaire chronique 25

CHAPITRE IV. — Pneumonie lobaire chronique (artère pulmonaire). 47

CHAPITRE V. — Pneumonies pleurogènes. (Système lymphatique.). 69

CHAPITRE VI. — *Deuxième variété. Pneumonies non systématiques :* sclérose du sommet du poumon chez les vieillards, pneumonies dans le voisinage d'adhérences, d'épaississements de la plèvre. 81

CHAPITRE VII. — **Deuxième classe :** Pneumonies consécutives à des lésions pulmonaires d'ordre divers 84

Première variété. Pneumonokonioses. (Système bronchique). 84

CHAPITRE VIII. — Pneumonies lobulaires consécutives aux embolies (artère pulmonaire) 116

CHAPITRE IX. — *Deuxième variété.* Pneumonies non systématiques : autour de corps étrangers, de foyers purulents, d'anévrysmes, de kystes, de gommes, de tumeurs de diverses natures, autour des tubercules, des cavernes 118

CHAPITRE X. — Pneumonie caséeuse 126

APPENDICE. 136

Fig 4

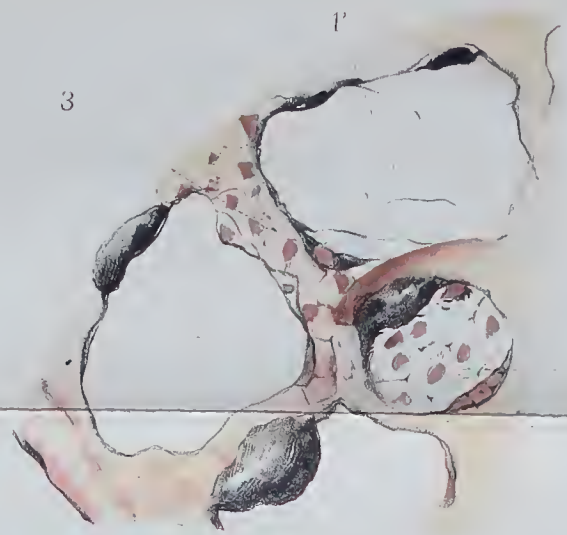

Fig 1

Fig. 6



Fig 3

Fig 5

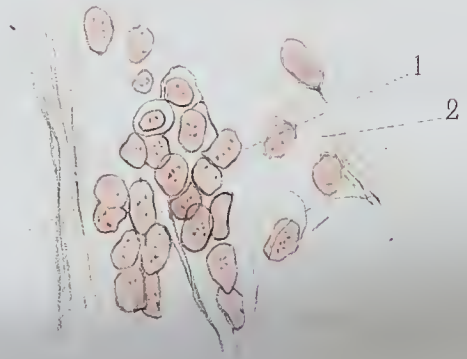

Fig 2

Paul Christian lith

Imp Lemercier & Cie, Paris

Planche faite d'après les dessins
appartenant à la collection de Mr le Professeur CHARCOT

PLANCHE.

Fig. 1. — Schema du lobule pulmonaire d'après Rindfleisch et Charcot.
1. Bronche intra lobulaire.
2. Bronchiole terminale.
3. Canalicules alvéolaires.
4. Alvéoles.

Fig. 2. — Anthracose pulmonaire.

Fig. 3. — 1. Particules de charbon.

Les cellules qui entrent dans la composition de cette figure représentent des cellules épithéliales contenant de volumineuses particules de charbon. Elles proviennent d'un cochon d'Inde soumis à l'inhalation du poussier de charbon de bois par M. le professeur Charcot.

Les figures 4, 5 et 6 sont relatives à de la sidérosis artificielle chez un cochon d'Inde soumis à l'inhalation de l'oxyde de fer, pendant un an et demi.

Fig. 4. — 1,1′ Alvéoles.
2 Épithélium.
3 Paroi alvéolaire.

Fig. 5. — 1 Grande plaque à plusieurs noyaux.
2,2′ Tissu élastique de la paroi alvéolaire.

Fig. 6. — Divers détails de prolifération des cellules épithéliales.
1,1′ Cellules épithéliales remplies de particules d'oxyde de fer.

290. — Typographie A. Lahure, rue de Fleurus, 9, à Paris

FOLD OUTS MAR
BY RED CARD.

TIGHT GUT